



La kérato-conjonctivite vernale (KCV)

1

Pour le Collège National des Enseignants d'Allergologie

Dr Jean-Luc FAUQUERT

Consultation d'Ophtalmologie et Allergologie

CHU de Clermont-Ferrand

jlfauquert@chu-clermontferrand.fr



Kératoconjonctivite Vernale (KCV)

Objectifs pédagogiques

- Savoir dépister une forme grave d'allergie oculaire
- Savoir différencier une kératoconjonctivite vernale des autres formes de conjonctivite allergiques
- Connaître les principes de base de l'exploration de la kératoconjonctivite vernale
- Connaître les principaux diagnostics différentiels de la kératoconjonctivite vernale
- Savoir comment orienter la prise en charge d'un patient atteint d'une kératoconjonctivite vernale



Définitions

3

- **Conjonctivite allergique**
- **Allergie oculaire**
- **Kératoconjonctivite allergique**

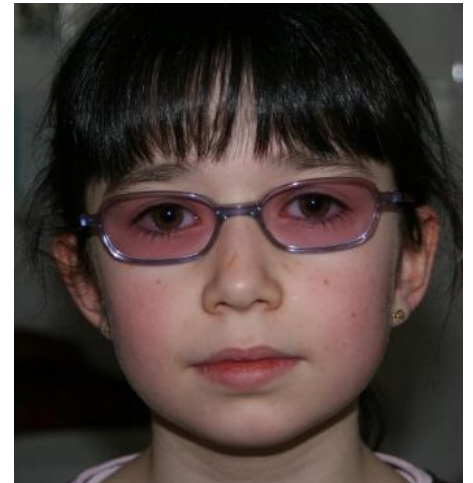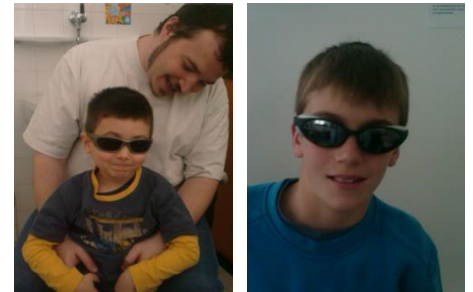Les synonymes

- **Conjonctivite vernale**
- **Conjonctivite printanière**
- **limbo-conjonctivite endémique des tropiques (LCET)**



La kératoconjonctivite vernale

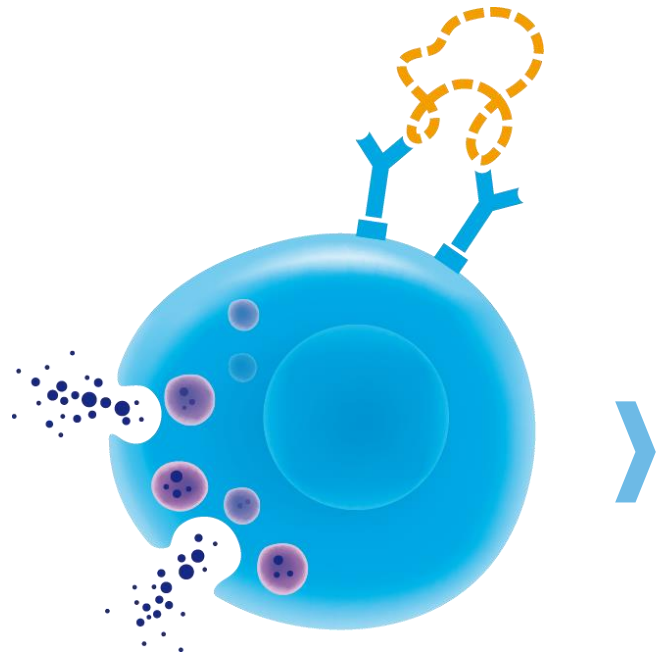
- Maladie rare en occident, fréquente dans les pays chauds
- 3% des conjonctivites allergiques
- Garçon < 10 ans
- Terrain atopique / bilan allergo ⊕ : 75%
- Allergie IgE médiée (66%) et non IgE médiée, ou non allergie
- Perannuelle, recrudescence vernale et estivale
- Régresse après puberté (90%)
 - ✓ sans séquelle en général
 - ✓ sauf si complications iatrogènes ou traitement inadapté (36% des cas)
 - ✓ ou évolue vers kératoconjonctivite atopique





Les signes cardinaux de l'allergie oculaire

Les signes d'appel : P.L.Œ.R.



Dégranulation
mastocytaire

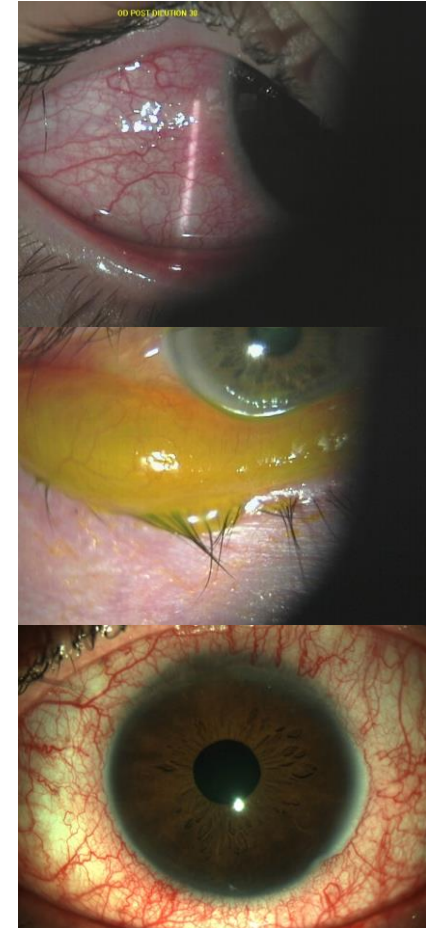Prurit

Larmolement

Œdème

Rougeur

± Rhinite

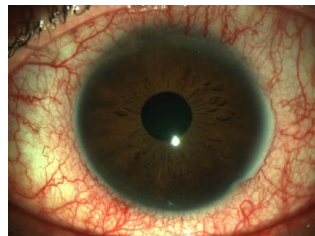
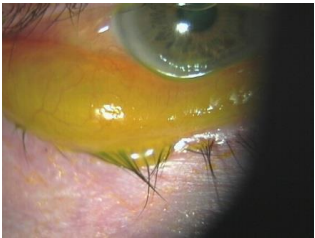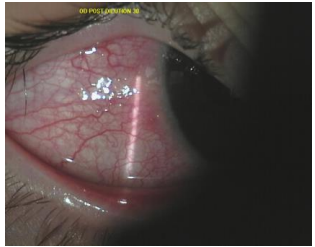




Les signes d'appel de la KCV

6

Signes cardinaux **P.L.Œ.R.**



Prurit
Larmolement
Œdème
Rougeur

± Rhinite


Signes de gravité → **O**phthalmologiste

Douleur

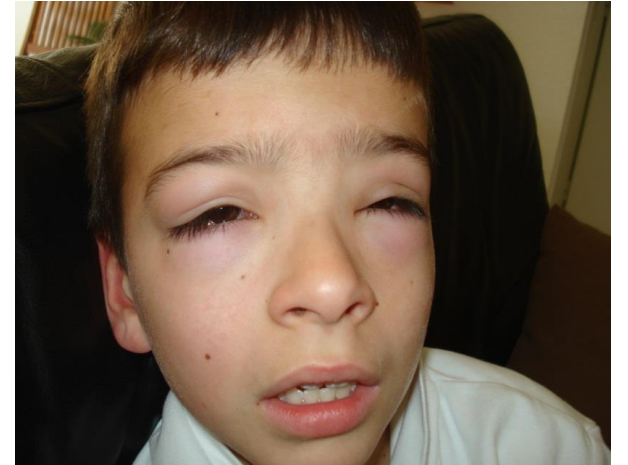Sécrétions

Photophobie

Troubles de la vue



Dagnostic différentiel
Traitement urgent
Complication





Interrogatoire pour une conjonctivite supposée allergique

8

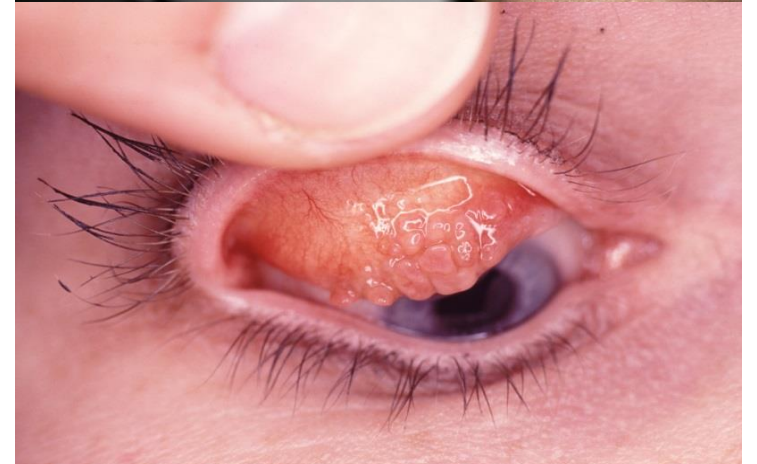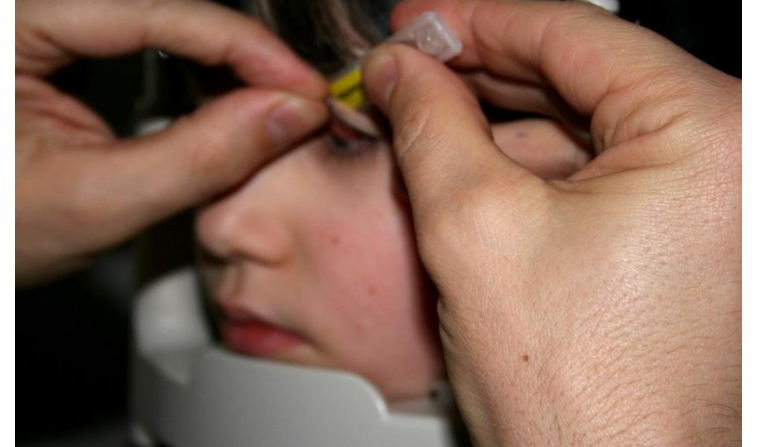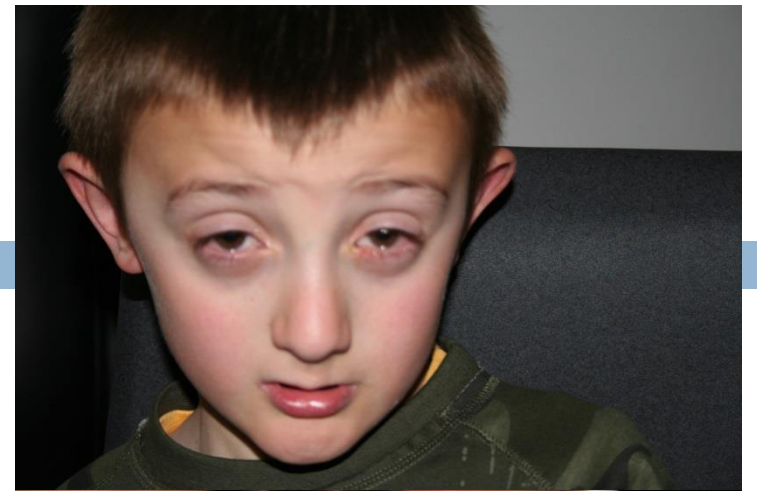- Terrain atopique personnel ou familial proche
- Évolution des symptômes:
 - ✓ Mode d'installation, facteurs déclenchant ou exacerbant les poussées,
 - ✓ Caractère saisonnier éventuel
 - ✓ Influence des traitements antérieurs
 - ✓ **Retentissement sur la qualité de vie**
- Antécédents ophtalmologiques : herpès, pathologie traitée par collyres, port antérieur de lentilles...
- Quel environnement pour l'œil du patient :
 - ✓ Domestique, professionnel, loisirs, extérieur/intérieur,...
 - ✓ Cosmétiques, effets iatrogènes de traitements généraux
- Pathologie générale connue ou non du patient
 - ✓ Dysfonctionnement thyroïdien
 - ✓ Rhumatisme inflammatoire
 - ✓ Problème cutané, ORL, dentaire, digestif, ...



L'examen clinique de l'allergologue

9

- Regard et paupières :
 - ✓ photophobie, blépharospasme
 - ✓ Blépharite
 - ✓ Eczéma des paupières
 - ✓ Rhinite associée
- Aspect du globe oculaire
 - ✓ Rougeur conjonctivale, bilatérale
 - ✓ Larmes, sécrétions
 - ✓ Grains de Trantas
 - ✓ Epaississement limbique
- Toujours retourner la paupière supérieure
 - ✓ Papilles (macro papilles et papilles géantes)
- Les signes oculaires associés :
 - ✓ Sensation d'œil sec,
 - ✓ Gène oculaire, Tics
- Examen général



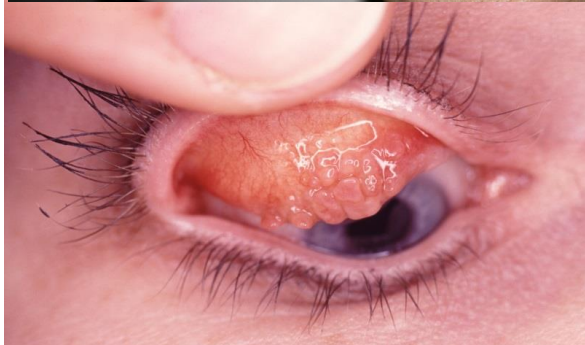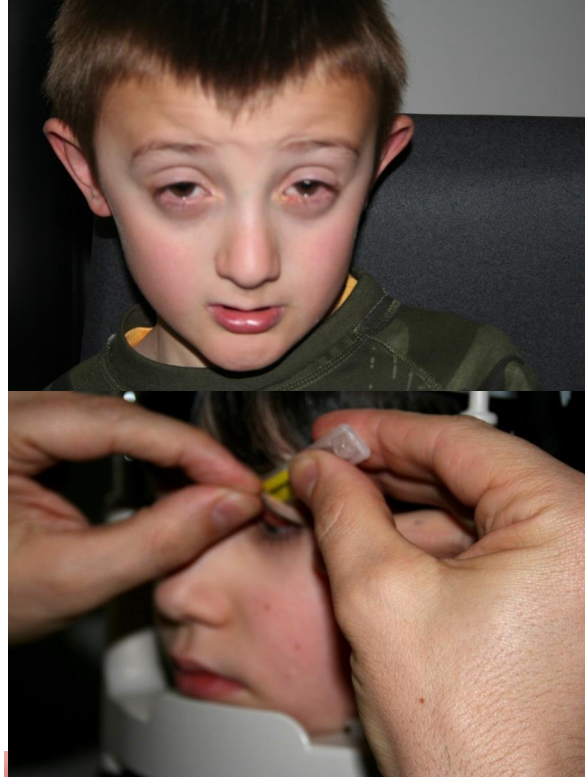


Recours à un traitement ophtalmologique symptomatique d'urgence

10

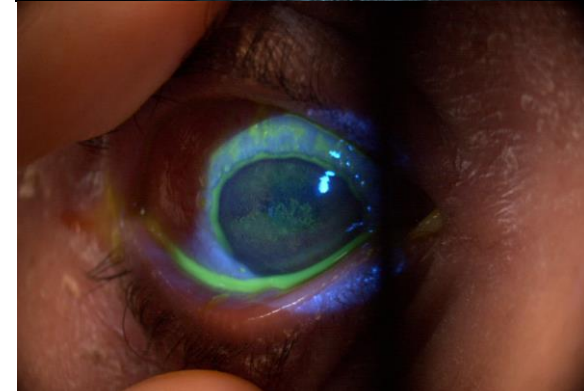
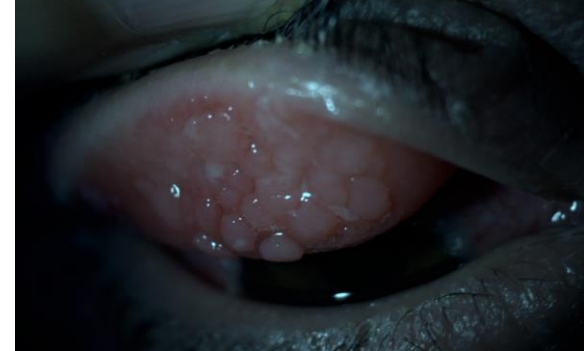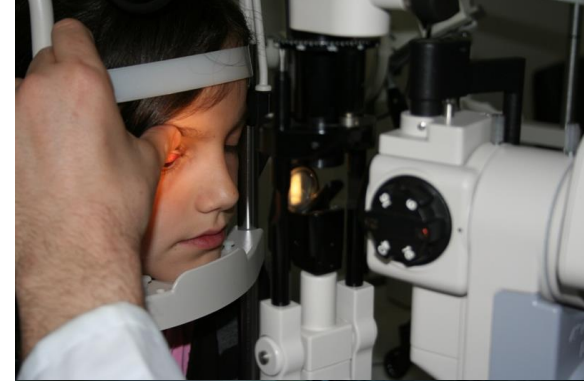Non-ophtalmologiste

- Photophobie
- Eversement de la paupière supérieure
- Conjonctive tarsale irrégulière



Ophtalmologiste

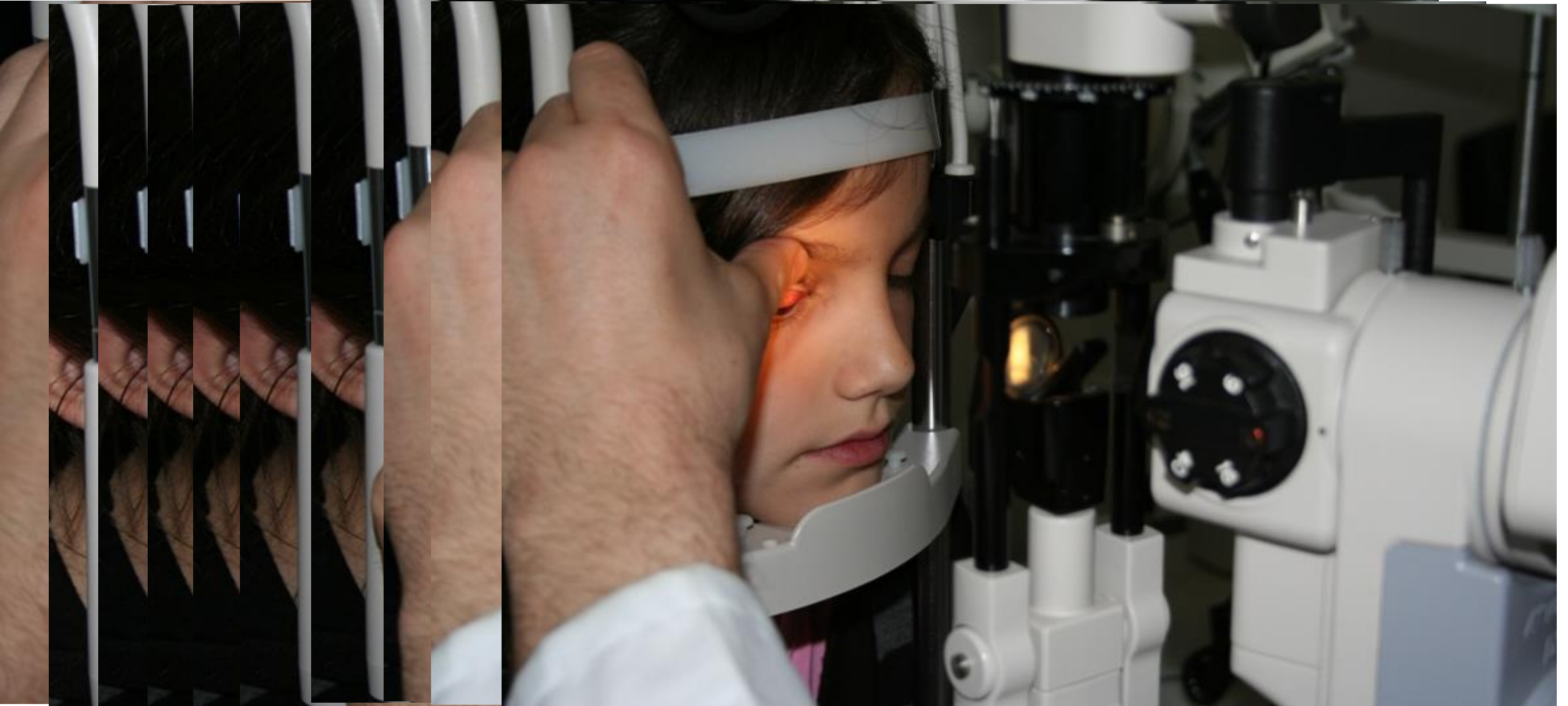
- Examen à la lampe à fente
- Confirmation visuelle de macropapilles ou limbite
- Fluorescéine : KPS voire Ulcère cornéen





Comment retourner la paupière supérieure

11



L'examen de l'ophtalmologiste

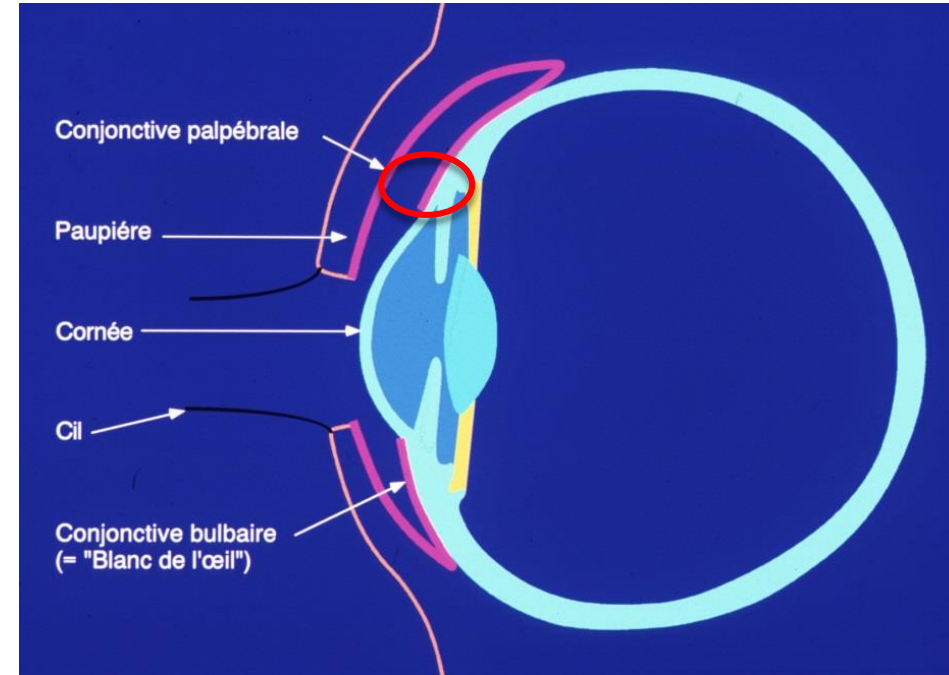
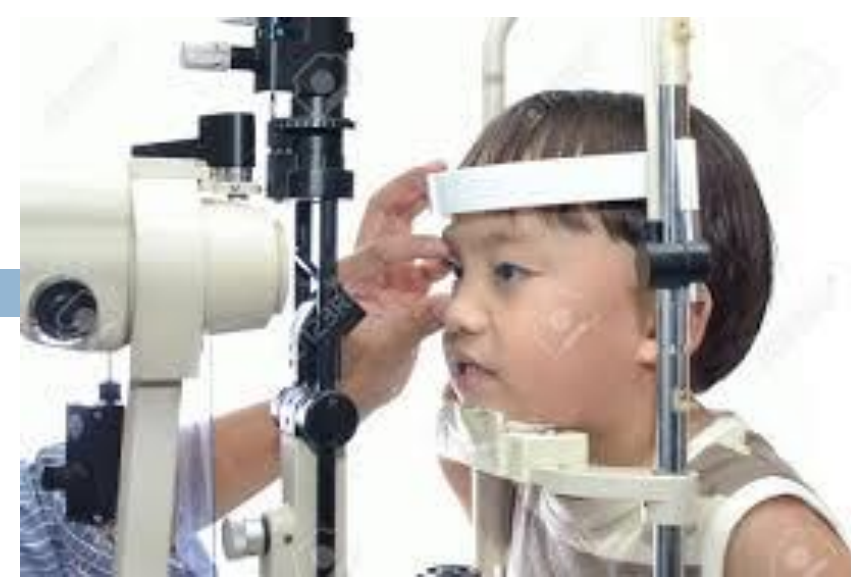12

Diagnostic positif de certitude : examen à la lampe à fente

Recherche des complications justifiant un traitement immédiat

Comprend l'inspection et l'examen à la lampe à fente (LaF) sans puis avec fluorescéine (LaF+F)

- La peau des paupières
- Le bord libre des paupières
- La conjonctive
- **Le limbe**
- **La cornée**
- Les larmes: mesure du B.U.T.





KCV Les lésions de la conjonctive tarsale

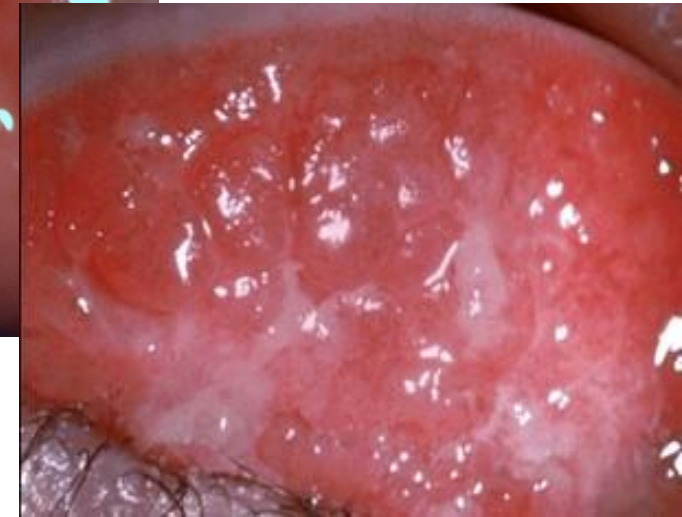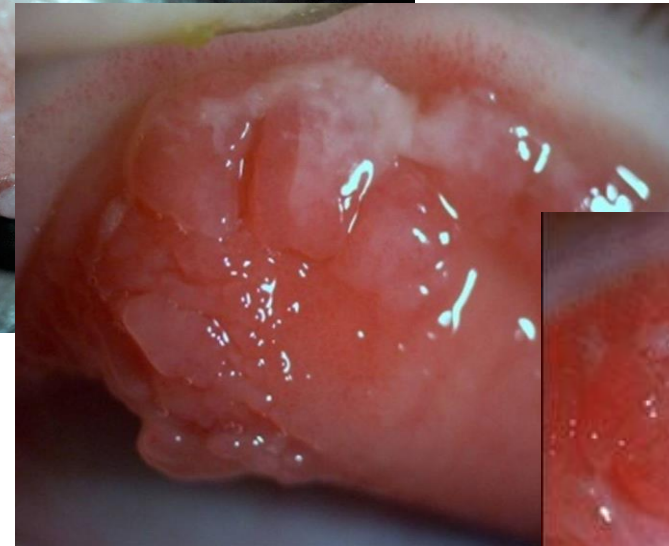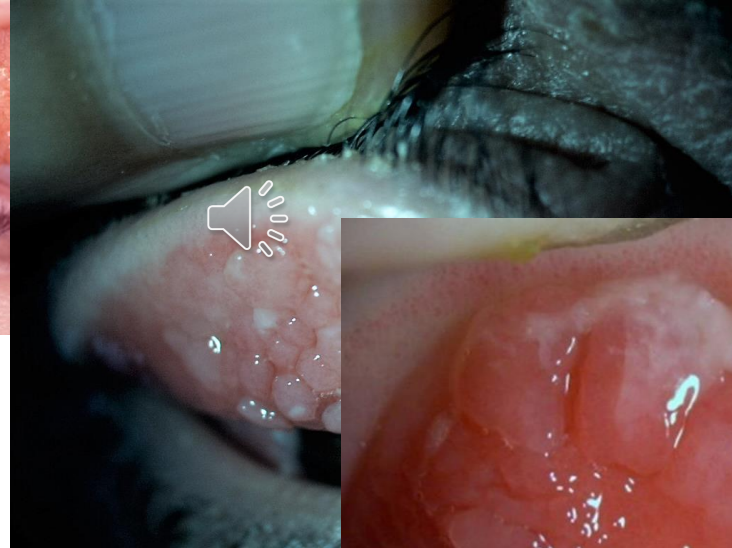
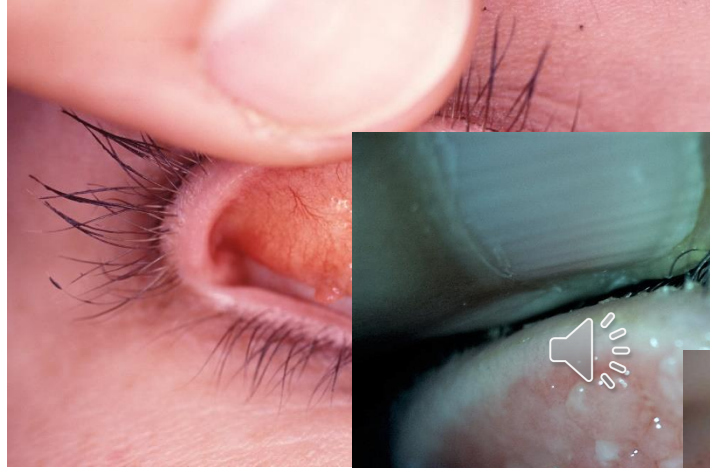
13

Macropapilles

Papilles géantes

Sécrétions

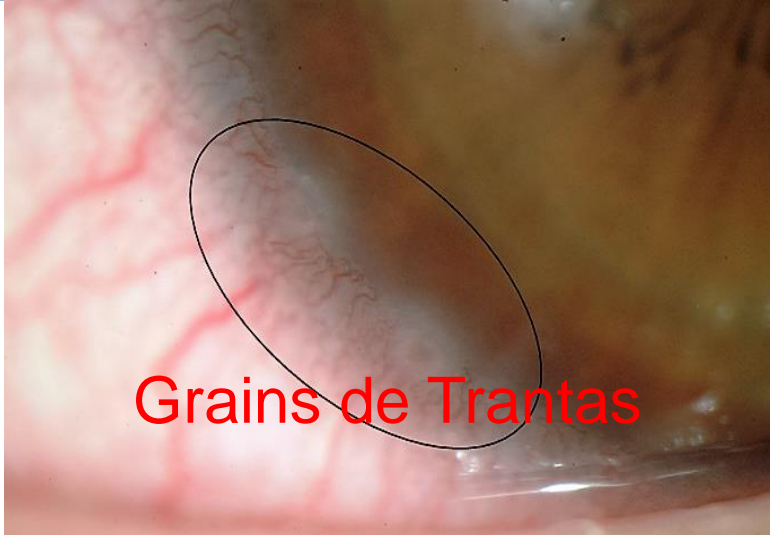
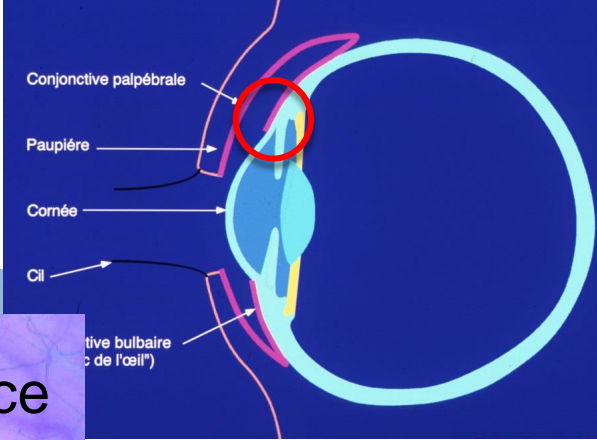
(Fibrose)



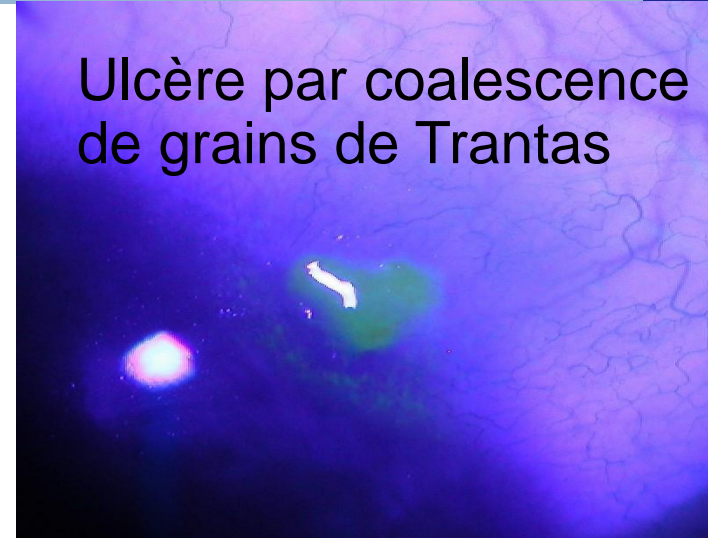

KCV Les Lésions du limbe

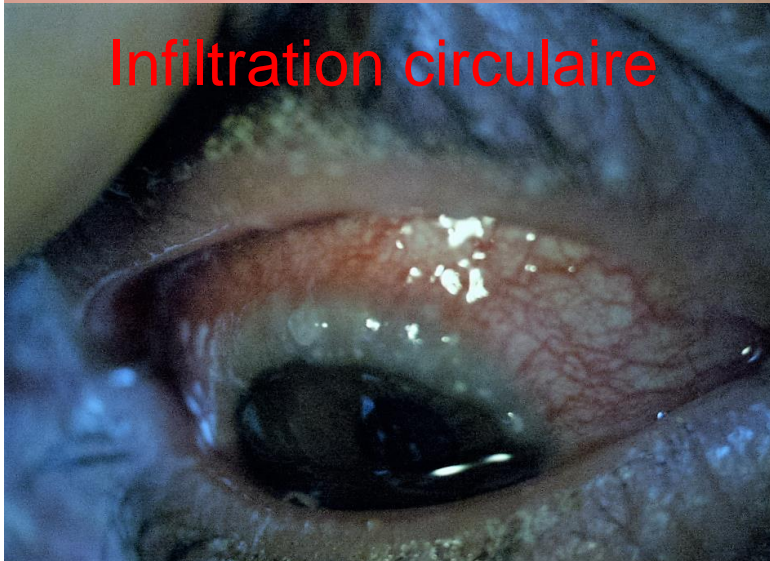14



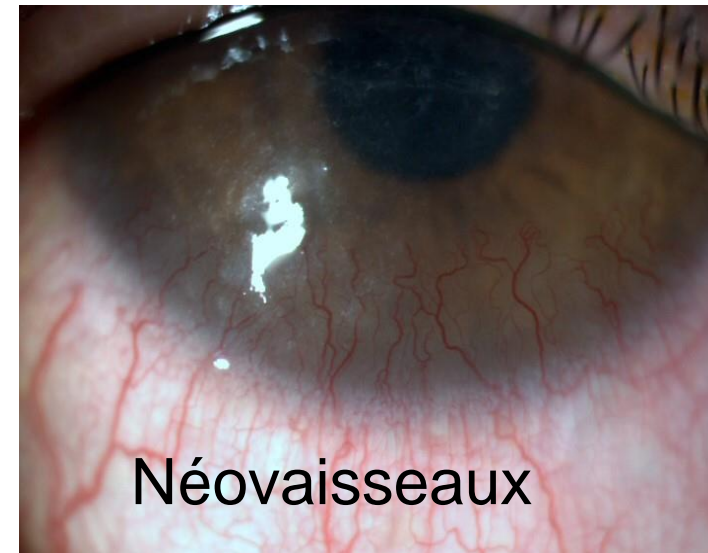
Grains de Trantas



Ulcère par coalescence de grains de Trantas



Infiltration circulaire



Néovaisseaux

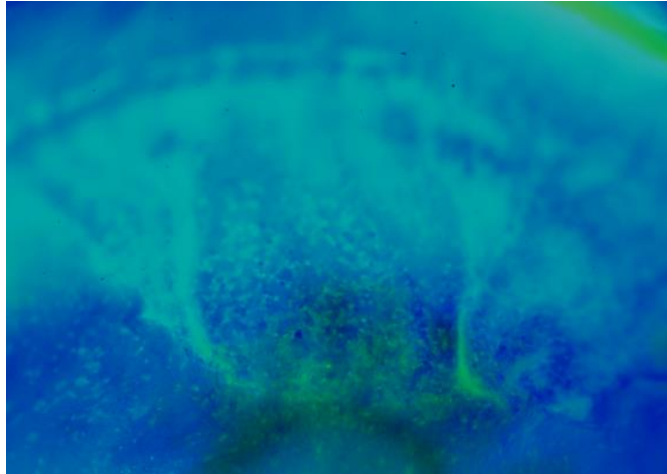




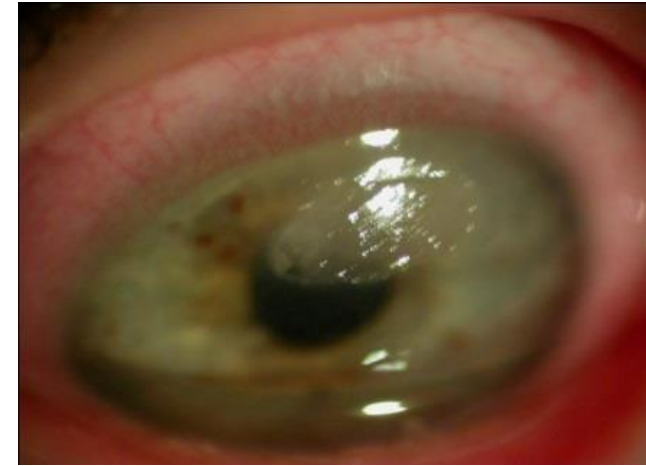KCV Les lésions cornéennes

15

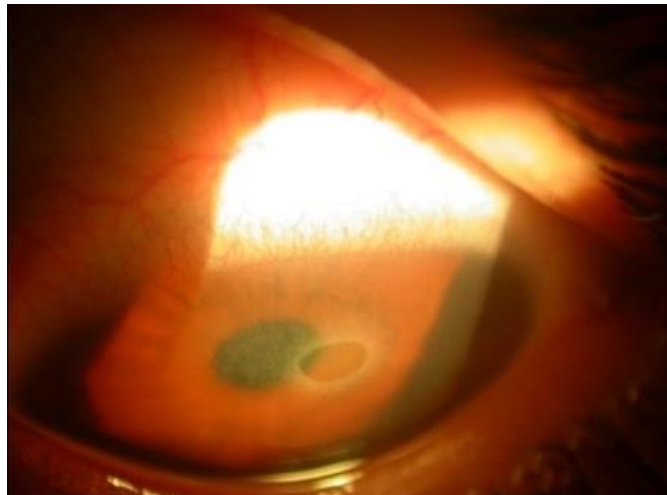Kératite Ponctuée
Superficielle
(KPS)



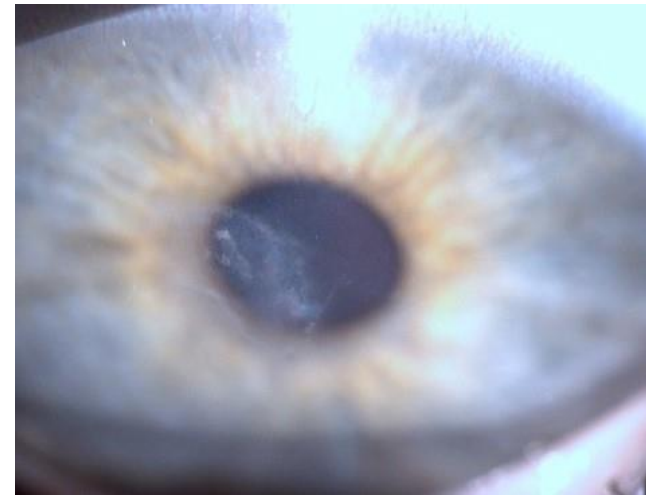Plaque vernale



Ulcère cornéen



Cicatrices, taies



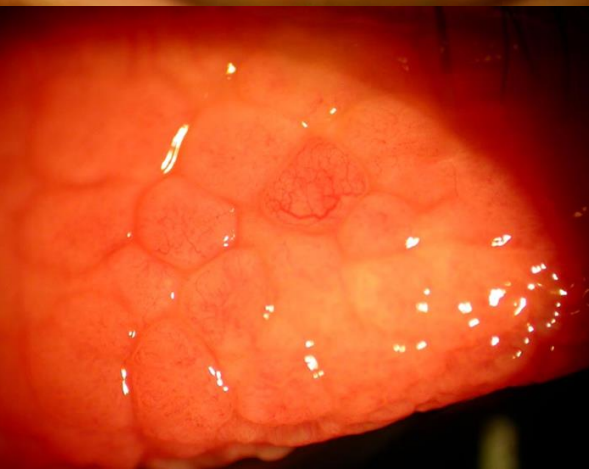
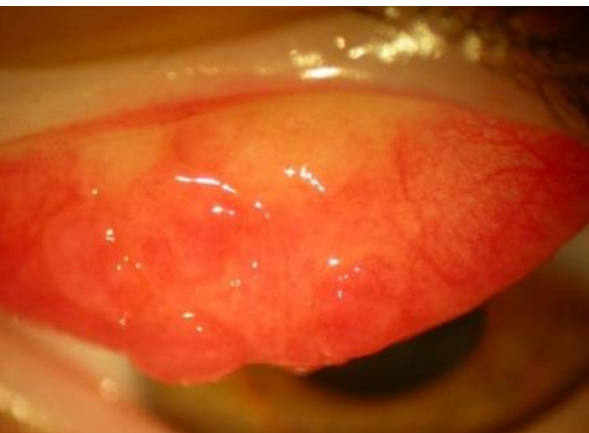
Néovaisseaux



Les formes cliniques de la **kératoconjonctivite vernale**

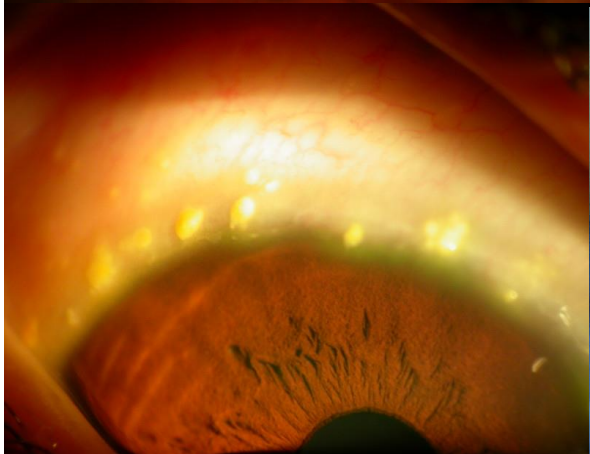
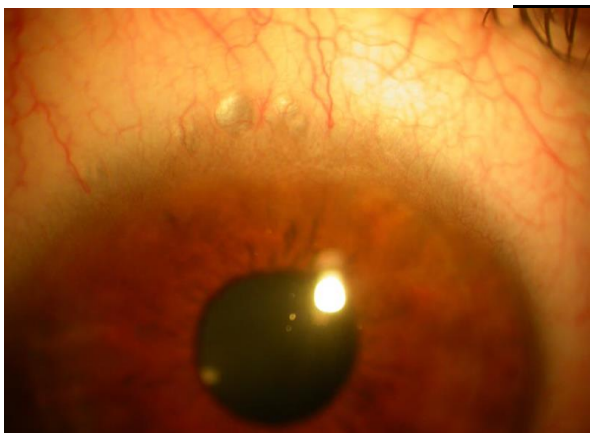
➤ La forme palpébrale

Papilles géantes

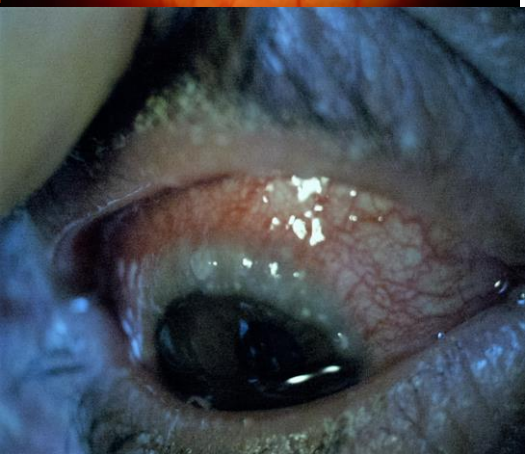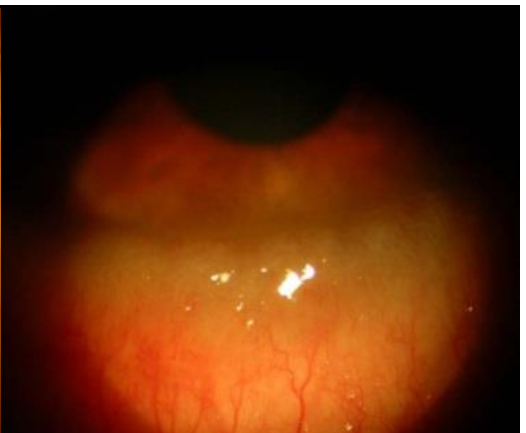


➤ La forme limbique

Nodules ou grains de Trantas & Bourrelet limbique



➤ + forme mixte





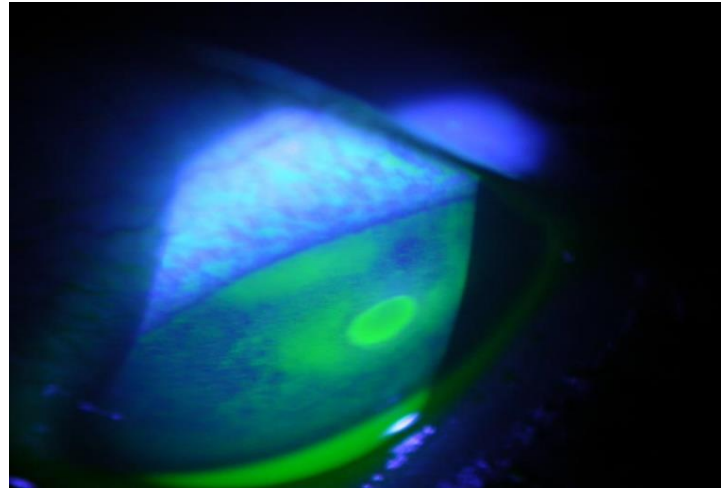
La kératoconjonctivite vernale

Les complications

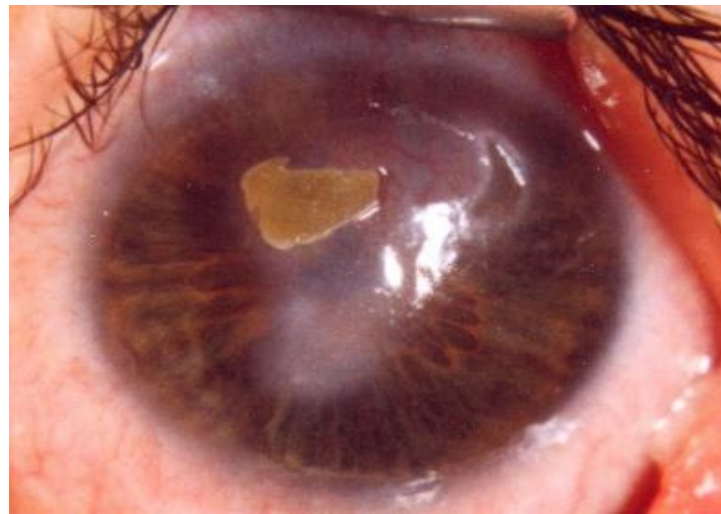17

Les complications de la maladie

➤ **Ulcère vernal**



➤ **Plaque vernale**



Les complications iatrogènes

➤ **Glaucome**

➤ **Cataracte**

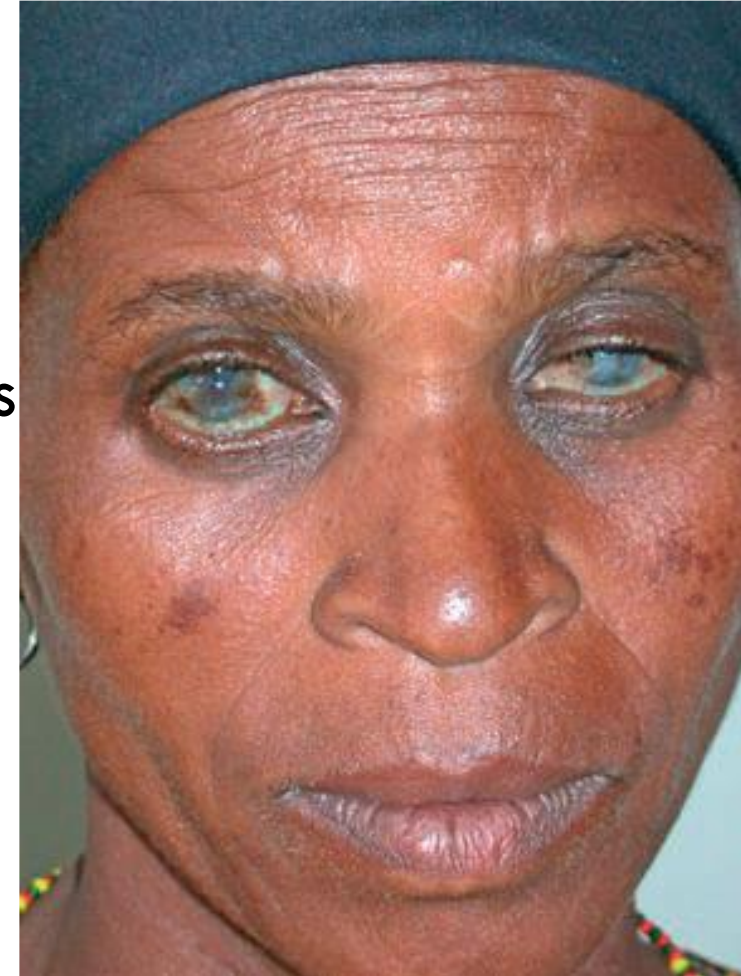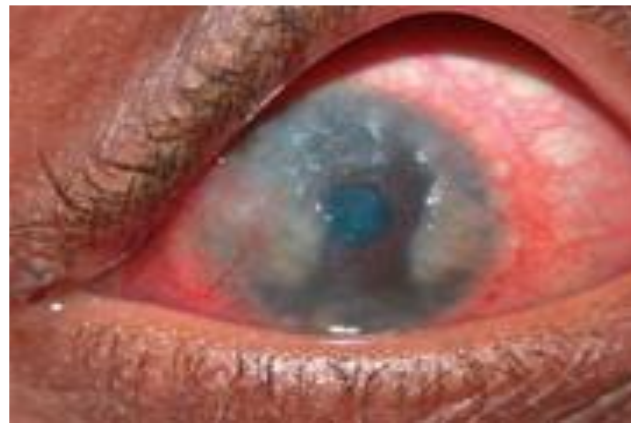


La Limbo-Conjonctivite Endémique des tropiques

LCET

18

- Forme africaine de la KCV
- Très fréquente en pays chauds (Afrique tropicale) \approx 4% des enfants
- Souvent associée à une sensibilisation IgE Blatte, acariens
- SF = prurit et coloration particulière de la conjonctive
- Pronostic très sévère : cécité





La kératoconjonctivite vernale

Diagnostic différentiel

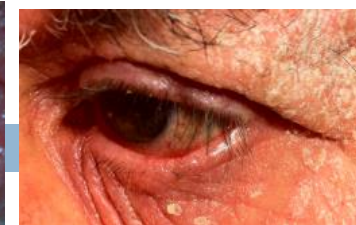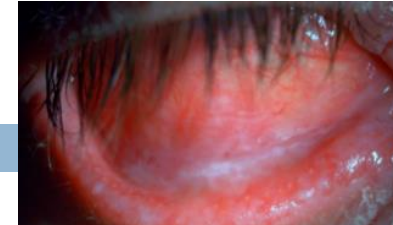
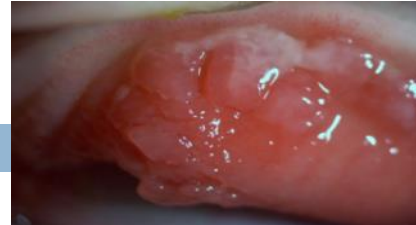
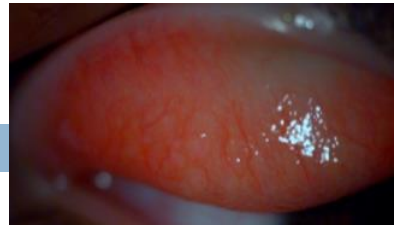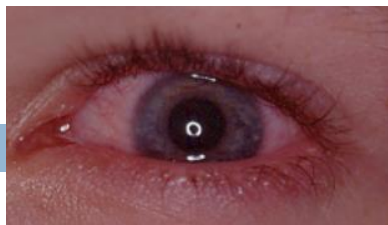Les autres conjonctivites allergiques

Les autres atteintes de la surface oculaire



Les Conjonctivites allergiques : formes cliniques

20


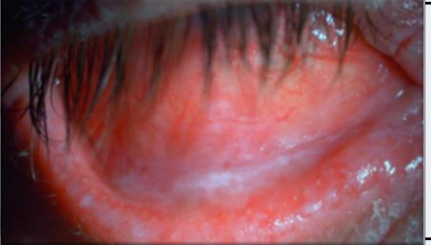


	Conjonctivite Aiguë et Saisonnière	Conjonctivite Allergique Perannuelle	Kératoconjonctivite Vernale (KCV)	Kératoconjonctivite Atopique (KCA)	Blépharo conjonctivite de Contact
Fréquence	+++	+	+/-	-	-
Mécanisme allergique	HS IgE médiée	HS IgE médiée	HS IgE médiée/ HS non IgE médiée	HS IgE médiée/ HS non IgE médiée	HS non IgE médiée
Contexte	Atopique	Atopique	Enfant ± Atopique	Eczéma +++	Allergie de contact
Symptômes	P.L.Oe.R.	P.L.Oe.R.	P.L.Oe.R. + Signes de gravité	P.L.Oe.R. + Signes de gravité	Blépharite ± P.L.Oe.R
Paupières		± Oedème palpébral		Eczéma + Blépharite	Blépharite
Conjonctive	Follicules	Micro papilles et/ou Follicules	Papilles géantes	Papilles géantes Fibrose	± Conjonctivite
Limbe			Nodules de Trantas, Limbe épais		
Cornée		± KPS	KPS ± Ulcère ± Plaque vernale	Ulcère, Opacités, Néo vascularisation	



Les kératoconjunctivites allergiques (KCV et KCA) : différences et similitudes

21

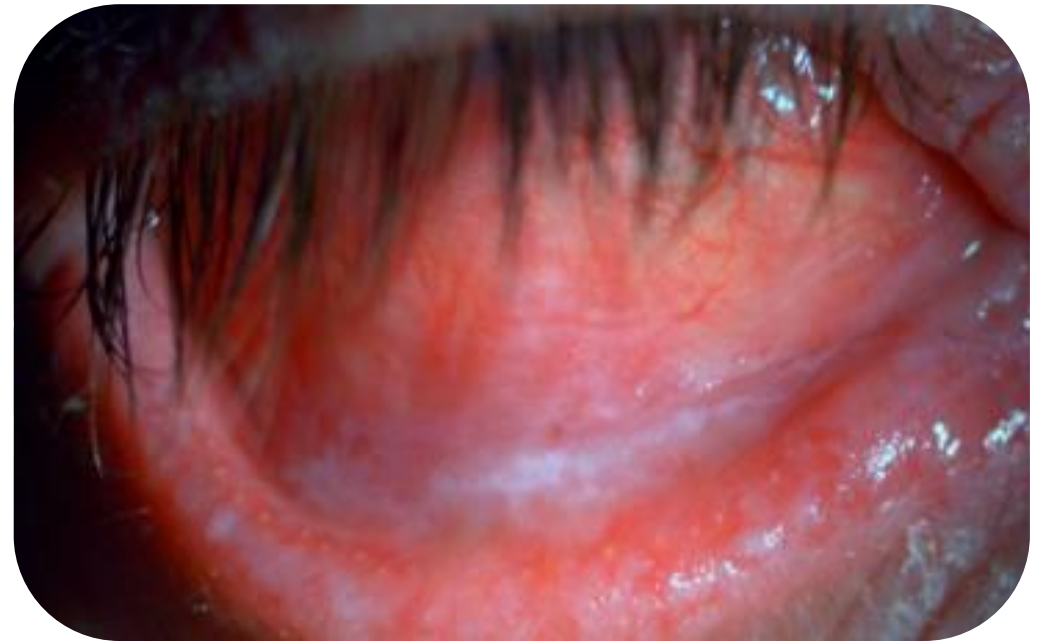
	KCV	KCA
		
Terrain atopique	40 à 75% des cas	Atopie
Âge de début	< 10 ans	Adulte
Sexe	G > F puis =	-
Guérison	+/- puberté	chronicité
Topographie	Régions chaudes	-
Bilan allergologique	HS médiée par IgE 40 à 60% HS non-IgE médiée ?	HS médiée par IgE HS non-IgE médiée



La Kératoconjonctivite atopique (KCA)

22

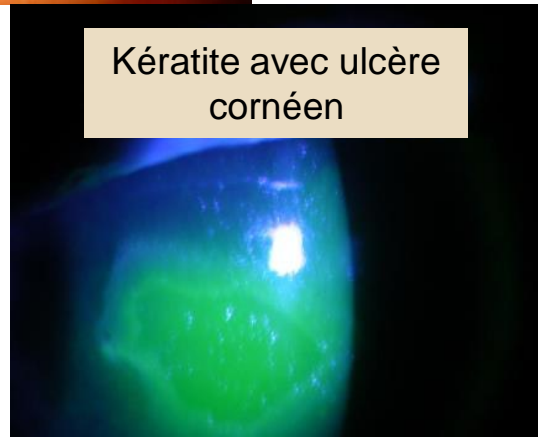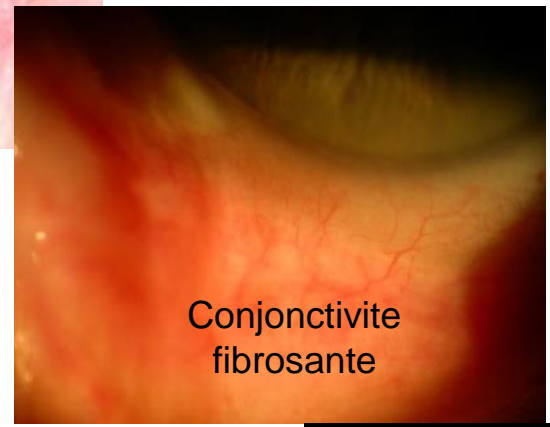
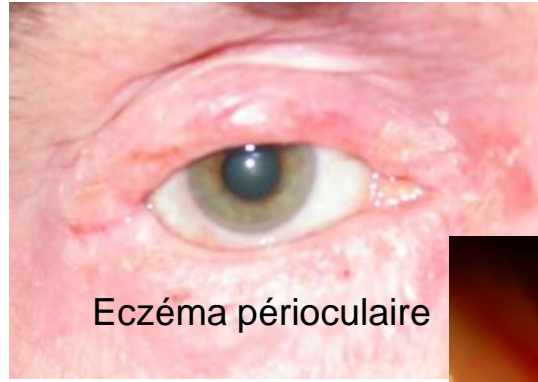- Inflammation chronique de la surface oculaire, souvent cortico-résistante ou dépendante avec poussées
- Forme rare, cécitante
- Adulte, 30-50 ans
- Homme > Femme,
- ATCD de dermatite atopique +++
- Fréquentes comorbidités :
Eczéma, Asthme, rhinite, KCV





La kératoconjonctivite atopique (KCA)

- Eczéma péri-oculaire
- Conjonctivite fibrosante
- Kératite +++
 - Kératite Ponctuée Superficielle
 - Ulcère, plaque
 - Surinfections
- Cicatrices
- Kératocône
- Complications iatrogènes :
 - Glaucome
 - Cataracte cortisonique





Diagnostic différentiel : La Rosacée oculaire

24

Atteinte oculaire associée à une atteinte cutanée le plus souvent

Signes ophtalmologiques

Palpébraux : Dysfonctionnement des Glandes de Meibomius

Chalazions, télangiectasies du bord libre

Conjonctivaux : Hyperhémie

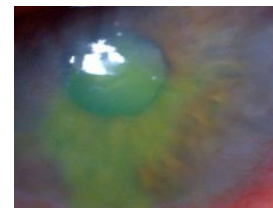
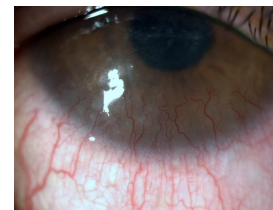
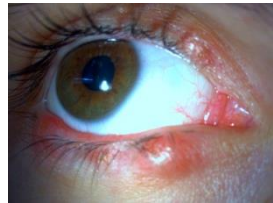Conjonctivite phlycténulaire

Cornéens :

KPS, néo vascularisation

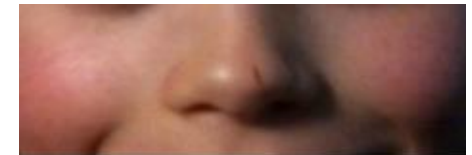
Complications :

Ulcère, taie cornéenne, perforation

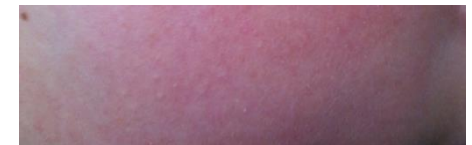

Signes cutanés inconstants

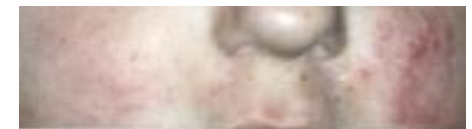érythémateuse



granulomateuse



papulo-pustuleuse





Les conjonctivites allergiques

Formes bénignes et formes sévères

25

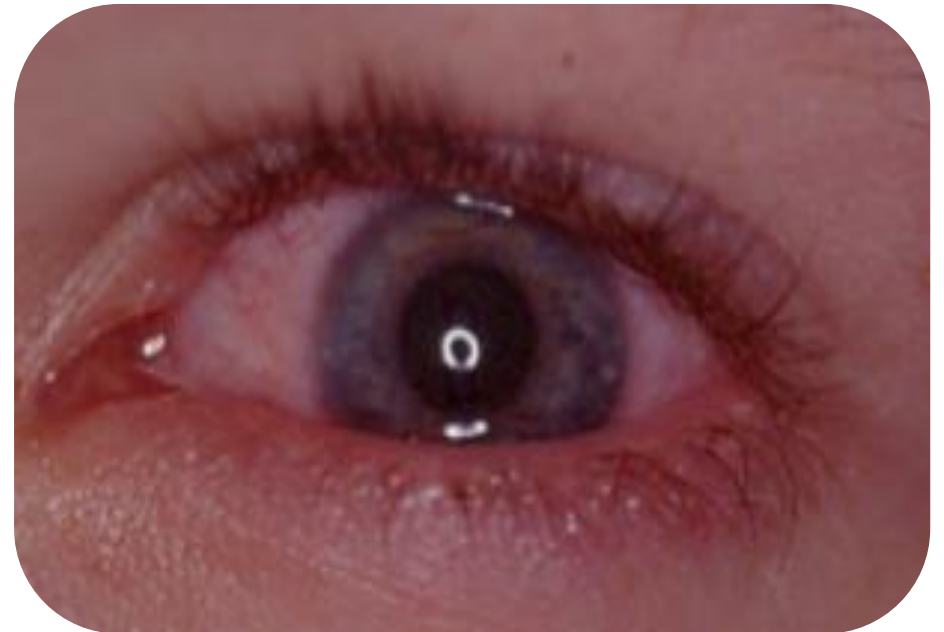	Conjonctivite aigüe et saisonnière (CAS)	Conjonctivite allergique Perannuelle (CAP)	Kérato- conjonctivite vernale (KCV)	Kérato- conjonctivite atopique (KCA)
	Formes bénignes		Formes sévères	
Allergie IgE médiée	Très fréquente		Fréquente	
Allergie non IgE médiée	Rare		Possible	
Signes	Cardinaux...		... et de gravité	
Atteinte cornéenne	Rare		Fréquente	
Complications iatrogènes	Possibles		Fréquentes	
Bilan allergologique	Souvent nécessaire		Obligatoire	



Conjonctivite allergique aigue et saisonnière (CAS)

26

- Forme la plus fréquente d'allergie oculaire
- Récurrence à la même période de l'année ou dans les mêmes circonstances
- **Rhinite +++** : conjonctivite **papillaire** bilatérale avec **prurit**
- ± Chémosis, œdème palpébral
- ± Sécrétions
- Allergènes en cause :
 - Pollens
 - Phanères animaux
 - Moisissures

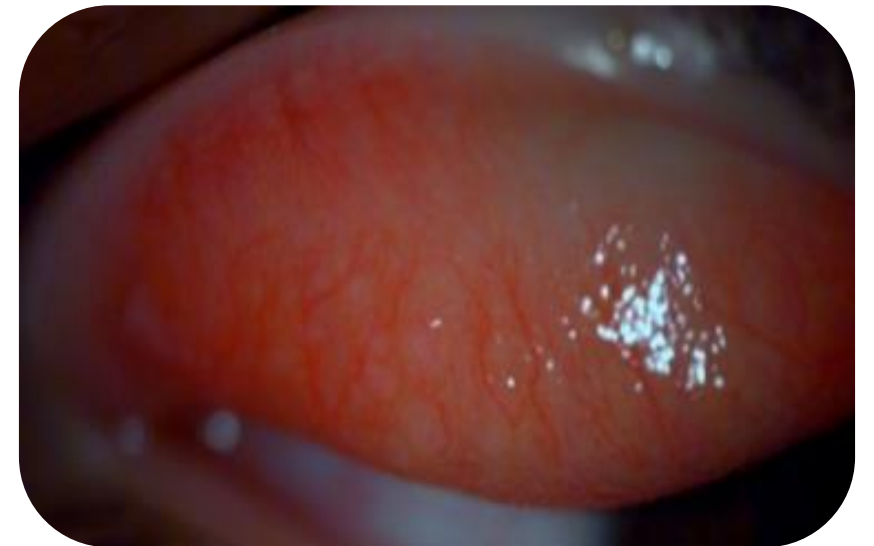



Conjonctivite allergique perannuelle (CAP)

27

- Toute l'année, mais parfois pseudo-saisonnière : recrudescence printemps et automne (acariens)
- Prurit parfois absent : sensation de brûlures, picotements, sécheresse
- Inflammation conjonctivale papillaire ++, ou signes discrets
- Rechercher un œil sec (**BUT**)
- Diagnostics différentiels +++
- **Bilan allergologique souvent positif +++**
 - Acariens domestiques
 - Moisissures
 - Phanères animaux





Bilan allergologique d'une kérato-conjonctivite

- **Prick-tests systématiques et autres selon l'interrogatoire**
- **Dosages sériques unitaires d'IgE spécifiques systématiques et selon l'interrogatoire,**
- **Recherche d'un conflit IgE médié au niveau de la surface oculaire**
 - recherche d'éosinophiles dans les larmes
 - dosage d'ECP dans les larmes
 - dosage quantitatif des IgE **totales** dans les larmes
- **TPC hospitaliers en cas de sensibilisation**

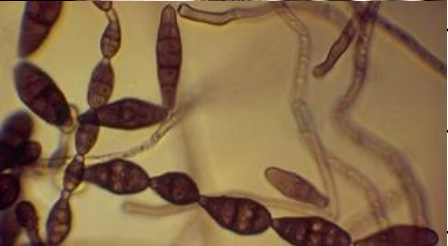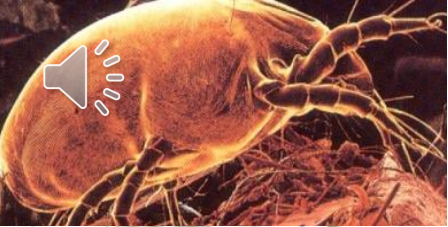Equipe spécialisée en Ophtalmo Allergologie

**But = mise en évidence d'une allergie à expression conjonctivale
+ recherche d'hypersensibilité non médiée par les IgE**



L'interrogatoire, prémisses du bilan des conjonctivites allergiques

	Conjonctivites par HS IgE médiée	Conjonctivites par HS non IgE médiée
Aspect clinique	CAS, CAP KCV, KCA	KCV, KCA BCC, eczéma palpébral
Contexte de survenue	Terrain Atopique : Rhinite allergique, Asthme allergique, Dermatite atopique, Urticaire allergique, Allergie alimentaire	Eczéma de contact Urticaire de contact
Environnement allergénique	Domestique/ professionnel/ loisirs Intérieur/extérieur	Allergènes de contact Cosmétiques Collyres conservés Professionnels
Facteurs de déclenchement des poussées	Pneumallergènes : acariens, pollens, phanères, moisissures, blatte, ...	Contact cosmétique ou professionnel ou thérapeutique
Pratique du bilan	(Pneumo)-allergologue	Dermato-allergologue



Sensibilisation allergénique en ophtalmo-allergologie

Tests systématiques	Prick-tests	sIgE spé.	
Acariens	DP DF	d1 d2	
Phanères animaux	Chat Chien	e1 e5	
Moisissures	Alternaria	m6	
P Graminées	Dactyle Phléole	g3 g6	
P Arbres	Bétulacées Oléacées, ...	t3 t15	
Aliments	Arachide, Oeuf, ...	f13 f1	

± autres TC et autres IgE spé en fonction de l'interrogatoire



Les particularités du bilan allergologique de la KCV

	Nombre			Positivité si	
	Systematiques	selon interrog atoire	autres		
Prick-tests	DP DF Chat Chien Dactyle, 5 classes d'arbres , arachide, noisette	+	+ selon résultats des IgE	> 1/2 témoin Positif	OU
IgE spécifiques sériques	d1 d2 e1 e2 m6 g3 t3 f13 f17	+	+ selon résultats des PT	> 0.10 IU/mL	



Le diagnostic d'allergie IgE médiée

1. Interrogatoire

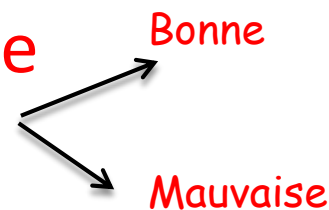
- Terrain atopique
- Symptômes
- Conditions d'apparition

2. Bilan

- Prick-test (in vivo)
- \pm dosages sériques d'IgE spécifiques

Diagnostic
d'hypersensibilité
immédiate
à l'allergène XX

3. Analyse de la pertinence de l'hypersensibilité immédiate



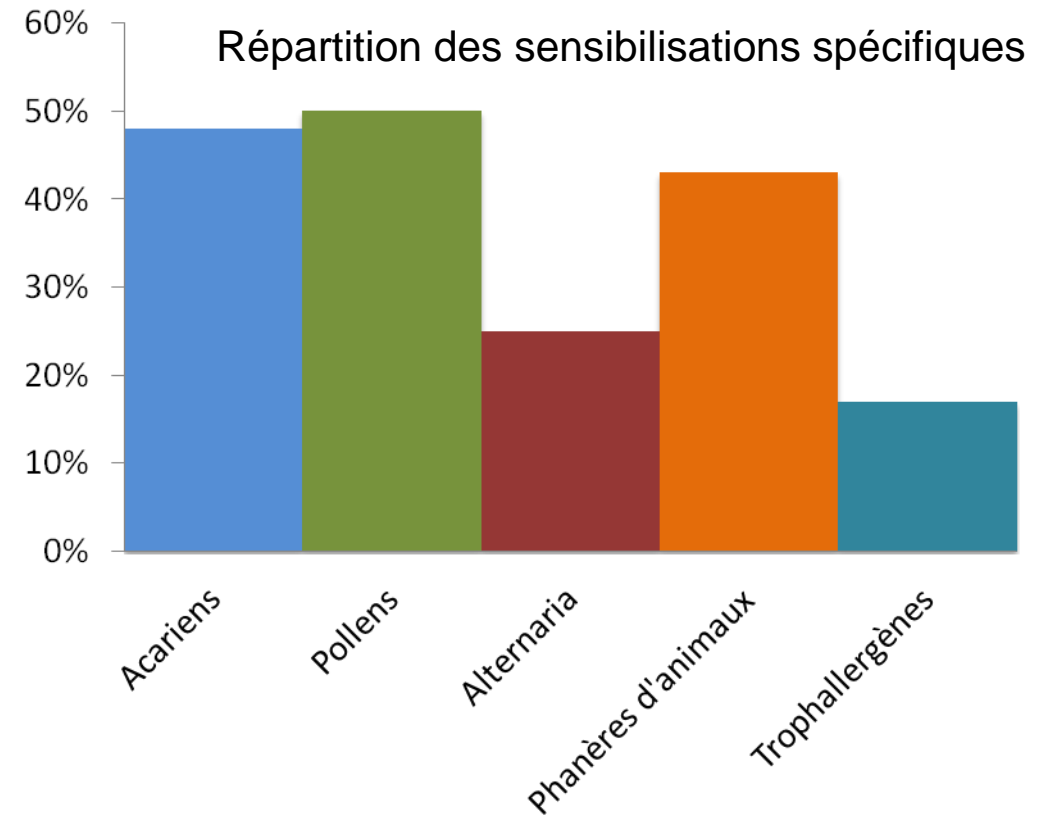
**Test de
provocation
conjonctivale**

Diagnostic d'allergie
oculaire médiée
par les IgE
à l'allergène XX



Bilan spécialisé d'une série de 251 KCV Cs ophtalmo allergo Clermont-ferrand

Positivité	Pneumal- -lergènes	Trophal- lergènes	Total
Prick-tests	57%	12%	59%
IgE sériques spécifiques	70%	11%	71%
Sensibilisation pour >= 1 allergène	73%	17%	75%





Bilan spécialisé d'une série de 251 KCV Cs ophtalmo allergo Clermont-ferrand

	Larmes			Allergie conjonctivale
HS médiée par les IgE au niveau de la surface oculaire	Présence d'éosinophiles dans les larmes	43%	52%	66% (88% des patients sensibilisés)
	Sécrétion locale d'IgE *	47%		
	ECP larmes > ECP sérique	60%		
TPC Positif	39% (52% des sensibilisés)			



Allergie oculaire

Classification IGOA/ EAACI

35

Ocular surface hypersensitivity disorders

Ocular Allergy

Ocular non allergic hypersensitivity

IgE-mediated Ocular Allergy:

- Seasonal allergic conjunctivitis (SAC)
- Perennial allergic conjunctivitis (PAC)
- Vernal keratoconjunctivitis (VKC)
- Atopic keratoconjunctivitis (AKC)

Non IgE-mediated Ocular Allergy:

- Contact blepharoconjunctivitis
- Vernal keratoconjunctivitis (VKC)
- Atopic keratoconjunctivitis (AKC)

Giant papillary conjunctivitis (GPC)
Irritative conjunctivitis
Irritative blepharitis/conjunctivitis
Other/borderline forms



Les traitements physiques de la **Conjonctivite Vernale**

36

Applications froides :

Compresses froides +++

→ Action sur le dysfonctionnement meibomien

Lavages oculaires

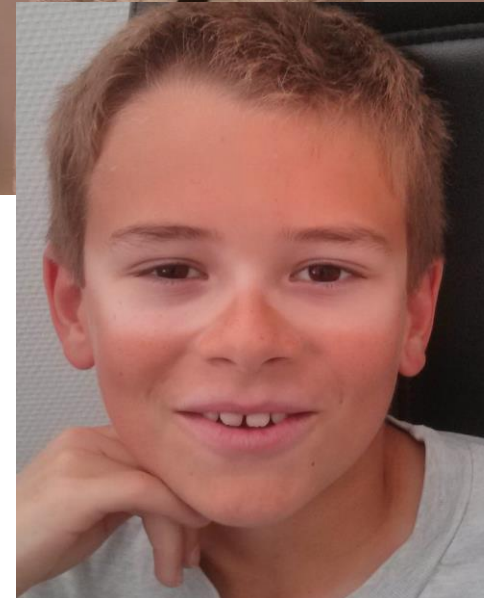Sérum physiologique ou LA

→ Allergènes, sécrétions et cytokines

+ Douche vespérale,

Eviction allergénique

Protection solaire : lunettes filtrantes +++

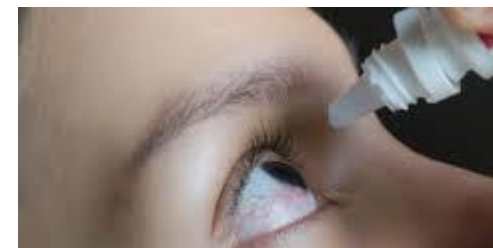



Les traitements locaux pour la KCV

37

- Larmes artificielles
- Anti dégranulants mastocytaires (Stabilisants de membrane)
- Anti H1 locaux
- Corticoïdes locaux
- A privilégier car faciles à utiliser
- Préférer les formes sans conservateur
 - ✓ dosettes à usage unique ou uni dose
 - ✓ Flacon avec procédé de réabsorption des additifs (« ..abak » ou « ...comod »)
- Education du patients
 - ✓ Technique d'utilisation; instillation de gouttes rafraîchies
 - ✓ Risque d'automédication et de complications iatrogènes avec les traitements les plus efficaces





Les antiinflammatoires locaux et KCV

38

- Action sur la phase tardive de l'inflammation allergique
- Action : très efficaces sur KCV ET KCA :
 - ✓ Sur les symptômes & signes des formes sévères de CA (KCV et KCA)
 - ✓ Et sur l'atteinte cornéenne
- Risque d'automédication et d'effets secondaires majeurs
 - ✓ Surtout si utilisation prolongée →→→ suivi et prescription par l'ophtalmologiste
 - ✓ Glaucome et Cataracte cortisonés
- 2 niveaux de puissance: Dexamethasone 0,1% et Fluorometholone 0,1%
- 2 schémas de traitement
 - ✓ Doses élevées (8 fois par jour) et rapidement dégressives sur quelques jours
 - ✓ Doses filées et prolongées
- Corticoïdes per os indications d'exception
- Corticoïdes en injection supra tarsale des papilles géantes



Les inhibiteurs de la calcineurine

39

Cyclosporine topique : inhibiteur de la calcineurine

- ✓ Principal traitement d'épargne cortisonée
- ✓ Traitement de seconde ligne réservé aux KCV et KCA
- ✓ Sous forme de
 - Emulsion à 0,1% (1 mg/mL) : IKERVIS® indic = sècheresse oculaire
 - Emulsion cationique 0,1% : Verkacia® indic KCV après l'âge de 4 ans
 - 1% et 2% en préparation par la PCH sur huile de ricin (Paris) ou par procédé physique (Clermont-Fd)
- ✓ De 1 à 6 instillations par jour
- ✓ Effets secondaires
 - Sensation de brûlure à l'instillation
 - Infections locales dont molluscum contagiosum, papilloma virus, et herpès

Tacrolimus 0.03% - 0.1% collyre ou pommade (cas sévères de KCA et KCV)



Immunothérapie et KCV

40

- Diagnostic ophtalmologique précis
- Sensibilisation authentifiée
- Pertinence allergénique : TPC en cas de doute
- Consentement du patient *
- Contrôle clinique à l'initiation
- Dose initiale basse hors saison
- Incréments légers et lents
- Traitement topique et systémique maintenu
- Suivi étroit (toutes les 10 semaines)
- Mise à disposition d'allergènes *

* = cas particulier des KCV et KCA



Biothérapies et KCV

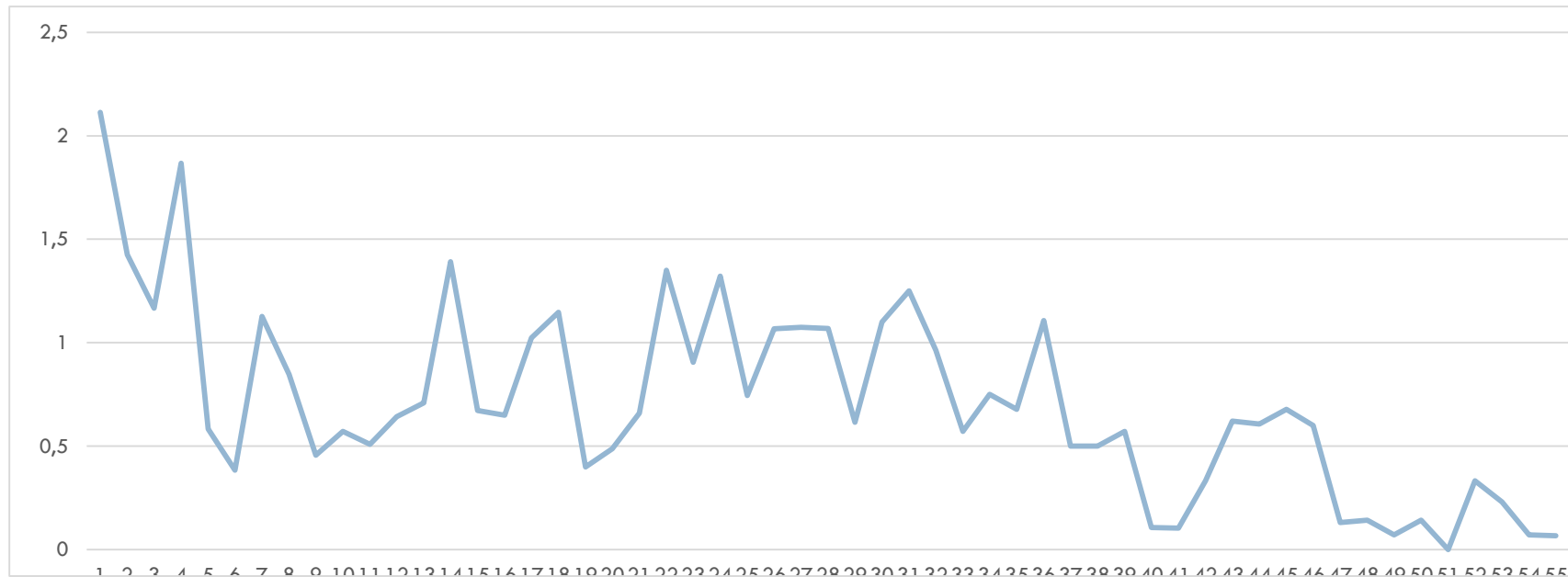
41

- Pas d'indication reconnue
- OMALIZUMAB dans des formes récalcitrantes malgré Ciclosporine
- Patients non contrôlés
 - ✓ > 3 poussées en 3 mois
 - ✓ Chirurgie pour complication
 - ✓ Résistances à la Ciclosporine/ Tacrolimus
- PEC à 100 %
- Surtout si asthme sévère ou allergie alimentaire grave



Omalizumab et Qualité de Vie oculaire chez 10 enfants atteints de KCV

42



QoL avant OMZ = $2,65 \pm 1,92$ [0 ; 9]

QoL après inj1 = $1,50 \pm 1,27$ [0 ; 7]

Amélioration de la qualité de vie tout au long du suivi. ($p < 0,001$)

($p < 0,001$).



Kératoconjonctivite vernale

Traitements associés et collaboration

43

- Protection oculaire : casquette, lunettes
- Larmes artificielles
- Prise en charge éducative
- Prise en charge orthoptique et optique
- Recherche de comorbidités
- Prise en charge de l'environnement
 - ✓ Domestique : irritants
 - ✓ Professionnel : écrans
 - ✓ Urbain : polluants
- PAI, Suivi psychologique



Kérato-Conjonctivites allergiques

Traitements spécialisés

44

- Traitements des poussées
 - ✓ Corticoïdes locaux en cures à doses fortes et rapidement dégressives
- Traitement des complications
 - ✓ Corticoïdes locaux,
 - ✓ Kératectomie de plaque vernale, greffe de membrane amniotique
- Traitement de fond
 - ✓ Ciclosporine collyre à 1%
 - ✓ Omalizumab IM



Les traitements de la kérato-conjonctivite vernale

45

Traitements de fond

➤ Petits moyens

- ✓ Eviction allergénique
- ✓ Protection oculaire
- ✓ Larmes artificielles
- ✓ Lavages oculaires

➤ Traitements généraux

- ✓ AntiH1; Immunothérapie
- ✓ ± autres... : Antalgiques...
- ✓ PAI, Psychothérapie

➤ Collyres non conservés : antiH1, antidégranulants double action

Traitements de crise

- Augmenter les prises de LA
- Corticoïdes locaux Dose FFF et rapidement dégressive
- Pommade Vitamine A
- Traitement chirurgical
 - Kératectomie ± greffe MA

Traitements spécialisés

- IS : Ciclosporine 1%? TCL,
- Allergique : ITA
- Trt d'exception: OMZ



Traitements continus et discontinus

46

	Traitement	Quand ?
Traitement de fond	Protection solaire	Toujours
	Anti H1 per os	Presque toujours (prurit)
	AntiH1 /ADM Locaux	Souvent, sans conservateur
	Larmes artificielles	toujours
	Soutien psychologique	Souvent
	Ciclosporine locale *(1%)	Si > 3 Poussées nécessitant des corticoïdes topiques
	Tacrolimus local	Si échec ou KCA
Traitements à la demande	Pommade à la Vitamine A	KPS modérée
	Corticoïdes topiques	KPS serrée
	Chirurgie	Ulcère / Plaque vernale

* Ciclosporine Locale 1% ou 2%



La kératoconjonctivite vernale

Conclusion et points forts

- Une KCV est une conjonctivite dont les symptômes orientent vers une atteinte cornéenne surajoutée
- Le recours à l'ophtalmologiste pour mettre en route un traitement des complications si besoin
- La différence entre KCV et KCA
- L'exploration allergologique spécialisée
- Le traitement de secours par corticoïdes locaux
- Le traitement de fond par Ciclosporine collyre