LA POLYPOSE NASALE Essentielle

2

- **La polypose naso-sinusienne (PNS)**, diagnostiquée par la présence bilatérale et diffuse de polypes
- Maladie inflammatoire fréquente apparaissant chez l'adulte jeune, entre 25 et 40 ans, pouvant être associée à un asthme.
- Exceptionnellement surinfectée,
- Caractérisée histologiquement par un infiltrat inflammatoire constitué de polynucléaires éosinophiles répondant la plupart du temps favorablement aux traitements corticoïdes locaux.

Dr J-L DEGRAIX service Pr THAI VAN

PHYSIOPATHOLOGIE

3

- Anomalie du métabolisme de l'acide arachidonique •
- stimulation de la voie de la lipooxygénase ? métabolites (leucotriènes broncho-C) +++ ds les polypes
- •intolérance aux AINS qui accentuent le déséquilibre (PGE2) Levée de l'inhibition de la lipooxygénase?
- MAIS il n'existe pas de pathologie de la cyclooxygénase dans la polypose sans intolérance Demoly et Bousquet, Clin. Exp. Allergy, 1999, 28:3,278-83 Pawliczak R, J investi Allergiol Immunol, 1999:380-5 Clinique: plusieurs maladies différentes

Dr J-L DEGRAIX service Pr THAI VAN

PHYSIOPATHOLOGIE

4

- Physiopathologie Les PNS semblent devoir être rangées dans les pathologies de type Th2 (T helper 2 responsable de l'immunité humorale et allergique), avec un rôle important de l'interleukine 5 qui favorise l'activation, la maturation et la survie des polynucléaires éosinophiles dans la muqueuse des polypes nasosinusiens (1).
- 1/ Et l'allergie ? taux d'allergiques dans polyposes = population 5 – 25 % –l'allergie n'est pas un facteur causal –l'allergie est un phénomène indépendant –l'allergie peut être un facteur aggravant
- 2/ intolérances –intolérance aspirine / AINS (5-25%) –intolérance sulfites (15-20%)

Dr J-L DEGRAIX service Pr THAI VAN

PHYSIOPATHOLOGIE

5

- Physiopathologie
- 1/ inflammation neurogénique
- 2/ La révolution Fongique Manning and Holman, Laryngoscope oct 1998 Stammberger, Paris, 2000

Dr J-L DEGRAIX service Pr THAI VAN

EPIDEMIOLOGIE

6

- EPIDEMIOLOGIE De 0,1 à 2 % de la population
- Adulte de 30 à 50 ans mais souvent des spt en rapport 10 ans avant
- Prépondérance masculine: 1,3 à 2,6
- Formes particulières chez l'enfant et l'adolescent

Dr J-L DEGRAIX service Pr THAI VAN

LA CLINIQUE

7

- L'anamnèse recherche l'existence d'une Obstruction nasale
- D'une Rhinorrhée antérieure, d'une rhinorrhée postérieure,
- De crises d'Eternuements,
- de Pesanteur ou plus rarement de douleur de la face,

- d'une dysosmie qualitative et/ou quantitative:Les troubles de l'Odorat ont une forte valeur d'orientation diagnostique vers la PNS
- une otite séreuse (qui est un marqueur de la gravité de la PNS)(

Dr J-L DEGRAIX service Pr THAI VAN

8

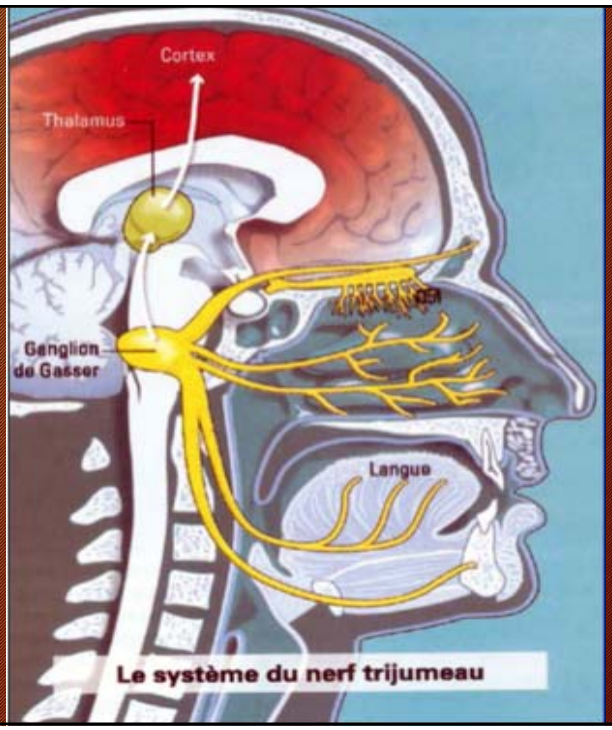

Dr J-L DEGRAIX service Pr THAI VAN

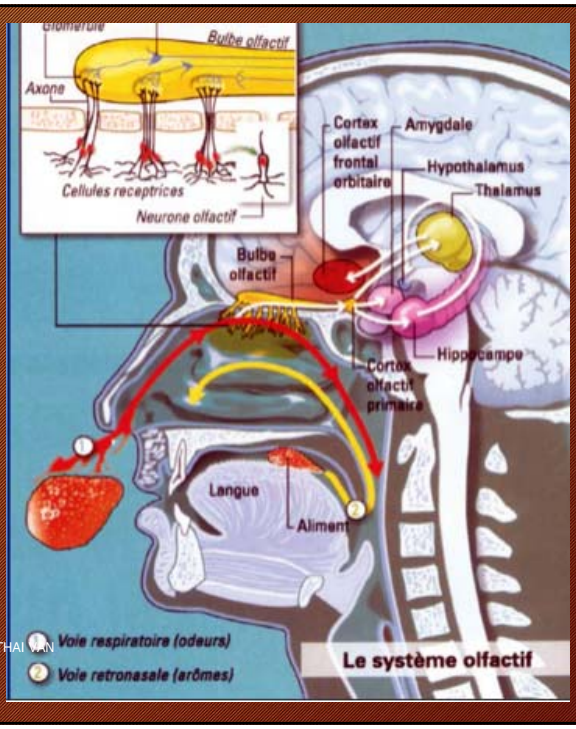

9

Dr J-L DEGRAIX service Pr THAI VAN

POLYPOSE et ASTHME

10

- ASSOCIATION à L'ASTHME
- Asthme dans la population : 1 %
- Asthme dans la polypose : 30%
- Fernand Widal : 10 à 20% Test de provocation à l'aspirine

Dr J-L DEGRAIX service Pr THAI VAN

POLYPOSES à EOSINOPHILES

11

- Polyposes à éosinophiles
  - Isolée
  - Asthme
  - Widal
  - Vascularites

Dr J-L DEGRAIX service Pr THAI VAN

POLYPOSES sans EOSINOPHILES

12

- Polyposes sans éosinophile
  - Maladie de l'épuration muco-ciliaire ;
    Syndrome de Kartagener –akinésie ciliaire
  - Déficits immunitaires
- Polypose sans eosinophiles
  - La mucoviscidose
    - 50 % de polypose
    - polypose de l'enfant
    - révélation après greffe cœur-poumons

Dr J-L DEGRAIX service Pr THAI VAN

DIAGNOSTIC DIFFERENTIEL

13

Les polyposes unilatérales
-tumeurs bénignes, polype de Killian
-papillome inversé
-tumeurs malignes, papillome inversé, adénocarcinome

-En cas de surinfections répétées ou lorsque le traitement antibiotique s'avère inefficace une sinusite œdémato-purulente doit être évoquée et une pathologie sous-jacente recherchée.

-Les polyposes bilatérales

Dr J-L DEGRAIX service Pr THAI VAN

LES STADES

14

- Stade II

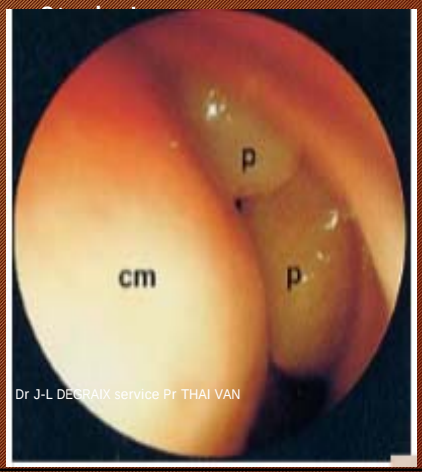

Dr J-L DEGRAIX service Pr THAI VAN

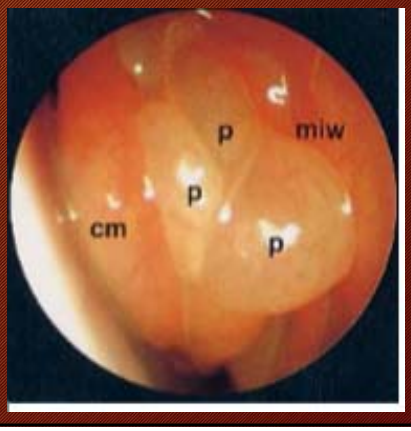

BILAN PNEUMO-ALLERGOLOGIQUE

15

- Allergie Interrogatoire Phadiatop consultation spécialisée
- Recherche d'un asthme
- Interrogatoire EFR test de provocation,à la moindre suspicion d'asthme ou en cas de chirurgie prévue,avec test à la métacholine
- La triade de Widal concernerait environ 2,5 % de la population européenne et 10 % des cas d'asthme intrinsèques. La découverte d'une PNS doit faire déconseiller l'usage de l'aspirine, des AINS, et la méfiance vis-à-vis des aliments contenants des sulfites (épices : curry, origan, paprika, moutarde et vins liquoreux, etc.)
- Test de provocation à l'aspirine de réalisation difficile

Dr J-L DEGRAIX service Pr THAI VAN

Recherche d'une pathologie épithéliale

16

- PATHOLOGIE DE L'EPITHELIUM
  - Mucoviscidose enfant test à la sueur
  - Dyskinésie ciliaire contraste de phase microscopie électronique
  - Vascularites : biopsie du CM

Dr J-L DEGRAIX service Pr THAI VAN

BILAN RADIOLOGIQUE

17

- La radiographie de sinus n'a aucune indication dans la PNS
- Scanner +++
- coupes axiales et coronales sans injection de contraste,les coupes coronales doivent passer au niveau de l'infundibulum maxillaire
- Panoramique dentaire et cliché alvéolaire ou dentascanner
- Cone Beam moins irradiant
- IRM pas d'indication si PNS essentielle

Dr J-L DEGRAIX service Pr THAI VAN

LE SCANNER

18

- Inflammation bilatérale oedemateuse diffuse,caractérisée par la présence de polypes dans les cavités sinusiennes.
- L'atteinte bilaterale et symétrique des deux blocs ethmoïdaux est très évocatrice
- Aide au diagnostic épaississements muqueux con respect des cloisons osseuses
- Variations anatomiques
  - Procidence du canal carotidien
  - Procidence du nerf optique
  - Concha bullosa
  - Cornets à courbure inversée
  - Déviation septale

Dr J-L DEGRAIX service Pr THAI VAN

19

TDM

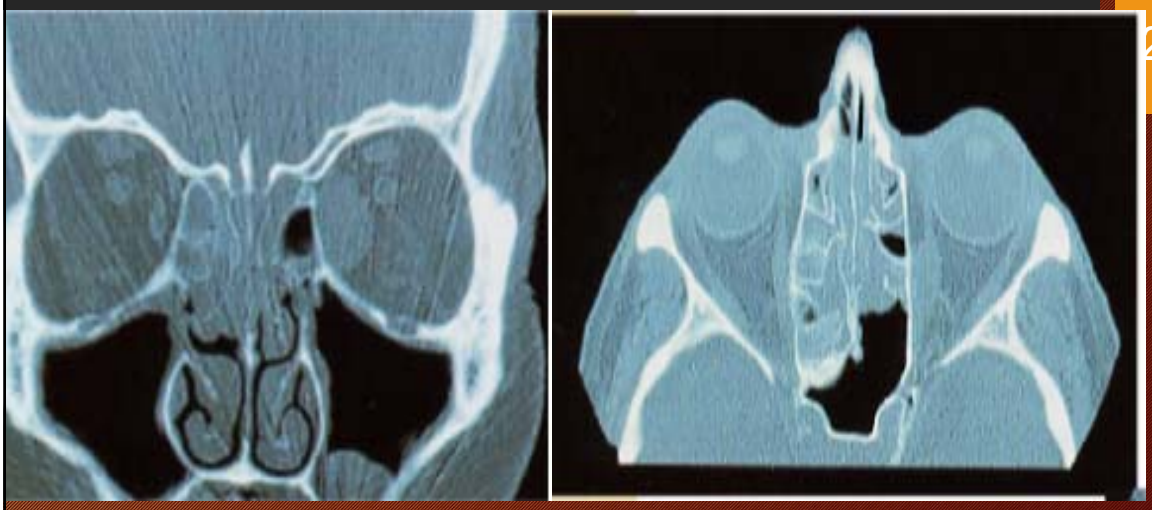

20

Dr J-L DEGRAIX service Pr THAI VAN

Polypose de siège ethmoïdal, fente olfactive obstruée

21

Polypose laissant libre la fente olfactive

Dr J-L DEGRAIX service Pr THAI

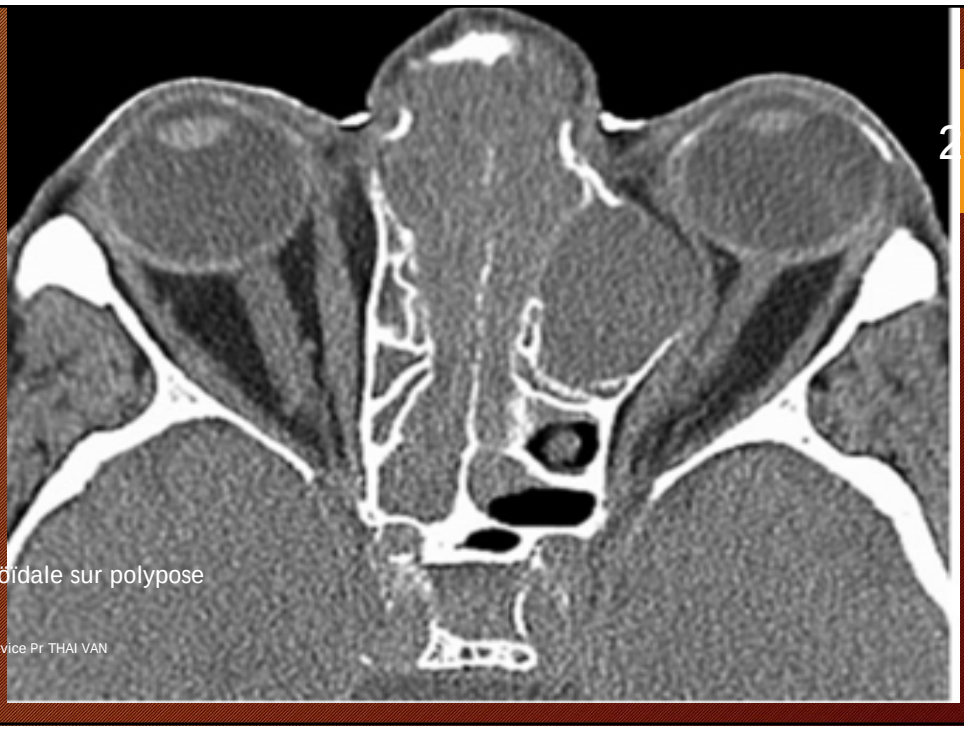

22

Mucocèle etmoïdale sur polypose

Dr J-L DEGRAIX service Pr THAI VAN

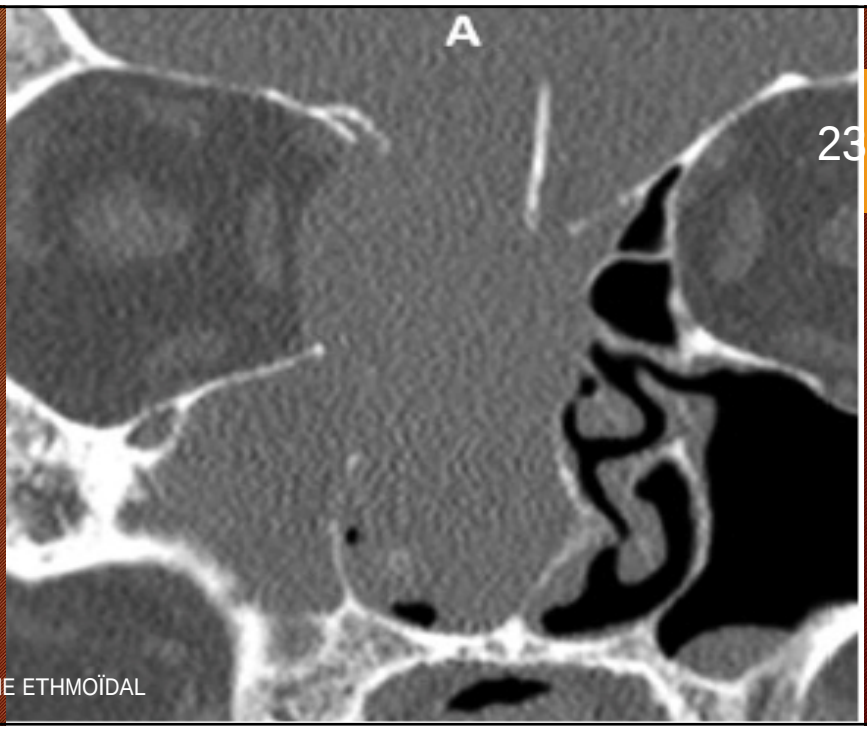

23

Dr J-L DEGRAIX service Pr THAI VAN

ADENOCARCINOME ETHMOÏDAL

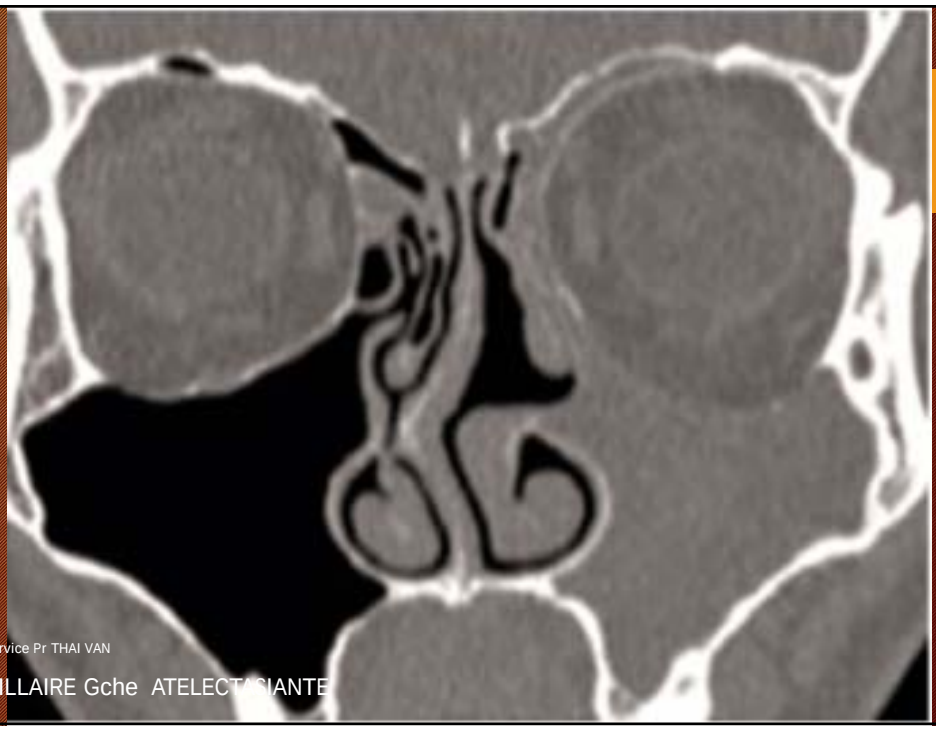

24

Dr J-L DEGRAIX service Pr THAI VAN

SINUSITE MAXILLAIRE Gche ATELECTASIANTE

TRAITEMENT médical toujours

25

- Traitement médical
  - –corticoïdes locaux (long cours) Les corticoïdes bloquent la voie de dégradation des phospholipides membranaires vers la formation des leucotriènes, et la voie de dégradation des phospholipides membranaires vers la formation des prostaglandines et thromboxanes
  - FUROTAE DE MOMETASONE FLUTICASONE BUDESONIDE
  - –cure courte corticoïdes per os (max: 2/3par an, moinsde huit jours par cure
  - –Éviction sulfites
  - –anti-histaminique ?
  - –anti-leucotriènes ?OMALIZUMAB ?
  - + LASER cornets / polypes

Dr J-L DEGRAIX service Pr THAI VAN

TRAITEMENT CHIRURGICAL PARFOIS

26

- Ethmoïdectomie
- Indication: échappement au traitement médical
- But: rendre accessible les sinus aux corticoïdes locaux
- But: déconfinement (liberté des cel. Ethm. hautes

Dr J-L DEGRAIX service Pr THAI VAN

CORTICOÏDES LOCAUX

27

- CORTICOIDES : ayant l'AMM pour l'indication
  FUROTAE DE MOMETASONE, FLUTICASONE, BUDESONIDE
- Formes locales 400 à 2000 µg/j
- Pas d'effet systémique doses faibles < 8000 µg/j demie-vie courte métabolites inactifs
- Peu d'effets secondaires locaux sécheresse nasale épistaxis

Dr J-L DEGRAIX service Pr THAI VAN

ANTIBIOTHERAPIE

28

- Poussées de réchauffement
- A l'aveugle AUGMENTIN R PYOSTACINE R
- Documentée si suppuration prolongée
- Le rôle anti inflammatoires des macrolides est incertain alors que le risque de sélection de germes est certain

Dr J-L DEGRAIX service Pr THAI VAN

ANTI H 1

29

- Peu d'effets secondaires
- Action anti inflammatoire faible
- En cas d'allergie prouvée

Dr J-L DEGRAIX service Pr THAI VAN

LES AUTRES MOYENS

30

- Crénothérapie après traitement médical ou chirurgical
- Lavages des fosses nasales +++
- Arrêt du tabac +++
- Traitement d'un RGO

Dr J-L DEGRAIX service Pr THAI VAN

LE TRAITEMENT INITIAL

31

- Corticothérapie locale +++
- Corticothérapie orale dans les formes sévères une cure courte
- Education du patient +++ traitement au long cours récidives
- Evaluation à trois et six mois résultat fonctionnel consommation de corticoïdes généraux
- Indication chirurgicale

Dr J-L DEGRAIX service Pr THAI VAN

LE TRAITEMENT CHIRURGICAL

- Techniques
- Complications
- Indications
- XRésultats

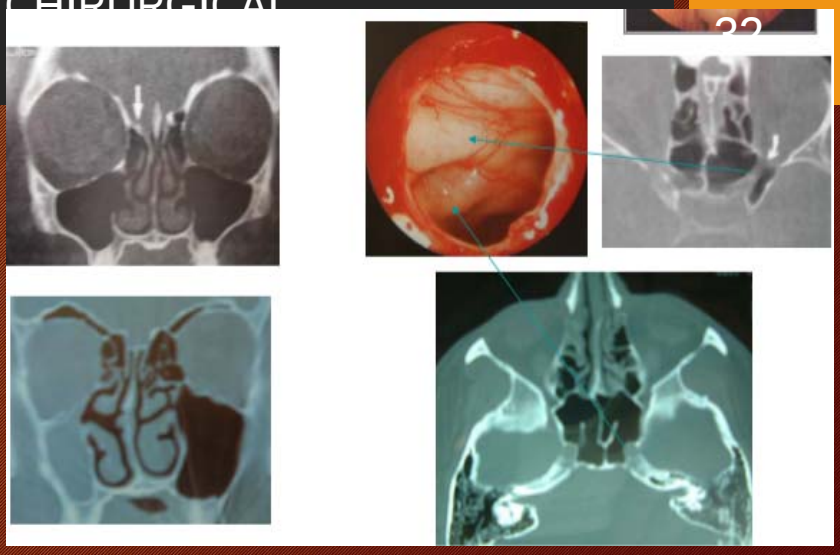

Dr J-L DEGRAIX service Pr THAI VAN

TRAITEMENT CHIRURGICAL

33

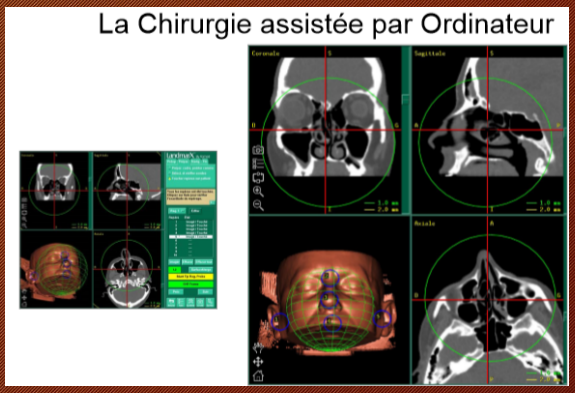

Dr J-L DEGRAIX service Pr THAI VAN

LA POLYPECTOMIE

34

- LA POLYPECTOMIE
- Méthode la plus ancienne
- Différentes techniques serre-nœud pince laser
- Résultats transitoires, pour les sujets fragiles, pour les récidive après ethmoïdectomie
- Premier temps de l'intervention

Dr J-L DEGRAIX service Pr THAI VAN

LA MEATOTOMIE MOYENNE

35

- Ouverture du sinus maxillaire

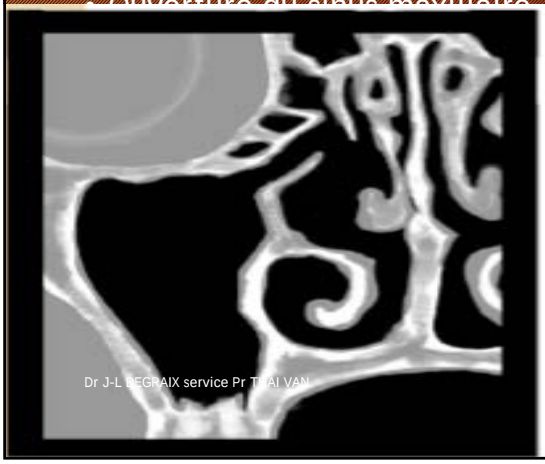

Dr J-L DEGRAIX service Pr THAI VAN

ETHMOÏDECTOMIE ANTERIEURE

36

- Ouverture de la bulle
- Résection des cloisons des cellules ethmoïdales
- Toit de l'ethmoïde, » hard roof » ?possibilités de brèches

Dr J-L DEGRAIX service Pr THAI VAN

ETHMOIDECTOMIE POSTERIEURE

37

- ETHMOIDECTOMIE POSTERIEURE
- Racine cloisonnante de cornet moyen, constituant un guide pour repérer l'artère ethmoïdale postérieure, à risque
- Ouverture de l'ethmoïde postérieur
- Résection des cloisons
- Précautions avec le toit de l'ethmoïde et le nert optique

Dr J-L DEGRAIX service Pr THAI VAN

TURBINECTOMIE MOYENNE

38

- Résection de la tête du cornet moyen
- Evite les synéchies
- Ouverture de l'ethmoïde dans les fosses nasales
- Corticothérapie locale post-opératoire

Dr J-L DEGRAIX service Pr THAI VAN

SOINS POST OPERATOIRES

39

- Méchage (24h)
- Lavages +++
- Corticothérapie locale
- +/-Décroutage

Dr J-L DEGRAIX service Pr THAI VAN

LES INDICATIONS

40

- Formes cortico-résistantes
- Formes cortico-sensibles
- Asthme grave
- Surinfections répétées
- Au total 10 à 20 % des patients

Dr J-L DEGRAIX service Pr THAI VAN

LES COMPLCATIONS PRECOCES

41

- Vasculaires Artères ethmoïdales toit de l'ethmoïde risque d'hématome orbitaire compressif Artère sphéno-palatine queue du cornet moyen. Carotide interne dans le sphénoïde
- Orbito-oculaires Effraction de la lame papyracée graisse orbitaire hématome du canthus emphysème

  Cécité blessure du nerf optique Hématomes compressifs

  Diplopie. Blessure des voies lacrymales.
- Cérébro-méningées
- Complications tardives

Dr J-L DEGRAIX service Pr THAI VAN

COMPLICATIONS TARDIVES

42

- Synéchies cornet inférieur-septum ;cornet moyen paroi orbitaire gênent la surveillance et la ventilation
- Sténoses ostiales
- mucocèles sinus frontal
- Anosmie par synéchies de la gouttière olfactive ou lésion des filets olfactifs

Dr J-L DEGRAIX service Pr THAI VAN

LES RESULTATS FONCTIONNELS

43

- Sur l'obstruction nasale
- 80 % de bons résultats immédiats
- 70 % conservés à 5 ans
- Meilleur résultat sur les asthmatiques: 75%mieux; inchangés 25%;aggravés µ
- Mauvais pronostic du Fernand Widal
- Sur l'odorat : décevant +++ → Prévenir le patient
- Eternuements 90% de faible abondance à cinq ans
- Céphalées disparition des céphalées sévères
- Rhinorrhée amélioration statistiquement significative

Dr J-L DEGRAIX service Pr THAI VAN

CONCLUSION

44

- Maladie chronique
- Education des patients +++: la polypose est une maladie chronique
- Efficacité de la corticothérapie locale
- Bons résultats de la chirurgie
- Traitement post opératoire

Dr J-L DEGRAIX service Pr THAI VAN