



LES MYCOSES NASOSINUSIENNES

Les balles fongiques

- Les balles fongiques (« *fungus ball* ») parfois appelées mycétomes ou aspergillomes de façon abusive .
- Atteintes fongiques localisées, non invasives, non ou peu agressives, extramuqueuses siégeant le plus souvent dans les sinus maxillaires ,patients immunocompétents.
- Souvent origine dentaire (dépassement apical intrasinusien).
- Si l'aspect TDM et opératoire est souvent évocateur de sinusite caséreuse fongique,
- Les examens anatomopathologiques et mycologiques permettent formellement d'affirmer l'étiologie fongique et de préciser le type de champignon en cause.

CLINIQUE de l' «Aspergillome »

- La symptomatologie clinique: chez l'adulte , non spécifique.
- Il s'agit d'une sinusite chronique paucisymptomatique, rebelle au traitement médical et **parfois totalement asymptomatique**.
- **L'unilatéralité des symptômes** (rhinorrhée purulente ou mucopurulente antérieure ou postérieure, mouchage de croûtes, cacosmie ou dysosmie) doit attirer l'attention du clinicien.
- Les céphalées et algies faciales sont plus fréquentes lors des sinusites fongiques sphénoïdales.
- Possible **découverte radiologique fortuite** avant chirurgie cardio-thoracique, implantologie dentaire ou lors d'une recherche d'un foyer infectieux ORL.
- L'endoscopie nasale :sécrétions purulentes, des croûtes méat moyen, parfois un polype réactionnel. L'examen dentaire révèle souvent des **dents « sinusiennes » dévitalisées**.

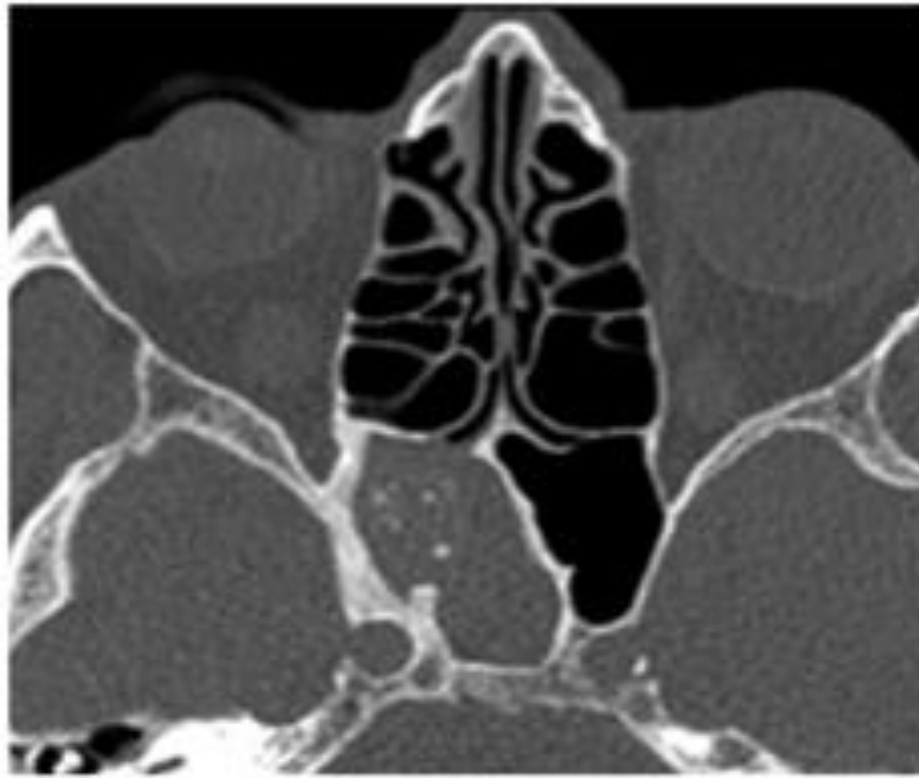
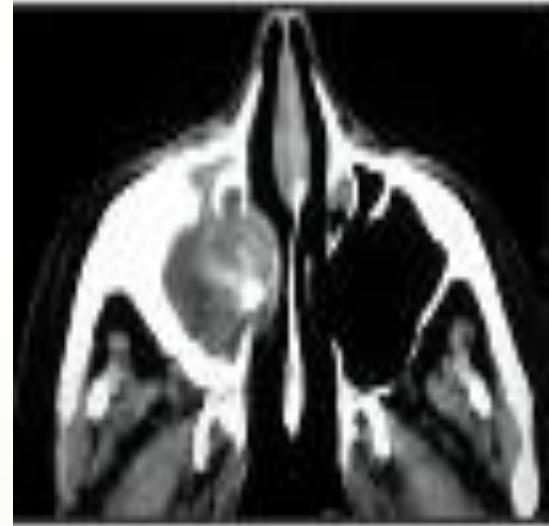
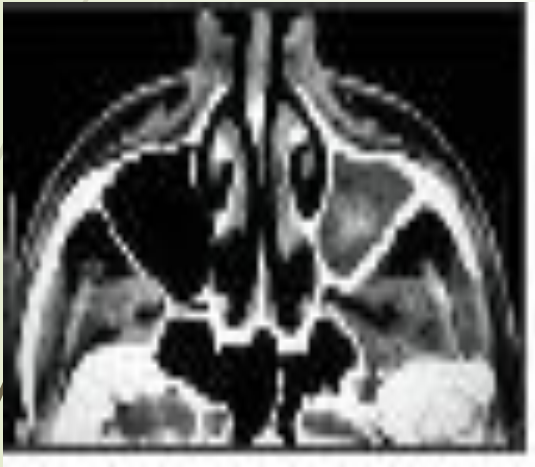Figure 2. Sinusite sphénoïdale aspergillaire.

TOMODENSITOMETRIE


- ▶ La radiologie standard n'a plus d'intérêt actuellement face à
- ▶ la tomodensitométrie qui permet un bilan lésionnel précis. Différents signes peuvent faire suspecter le diagnostic de balle fongique : atteinte unilatérale avec aspect hétérogène des opacités intrasinusiennes, présence fréquente d'un corps étranger (dépassement apical de densité métallique) et/ou de microcalcifications, comblement total ou partiel d'un ou plusieurs sinus,
- ▶ épaissement pariétal et parfois lyse de la paroi médiale du sinus maxillaire avec comblement du canal ostioméatal ou ostéolyse pariétale du sinus sphénoïdal.
- ▶ Au terme de l'exploration TDM, certains signes, et plus encore leur association, doivent faire évoquer une étiologie fongique sans en être pathognomonique :
 - présence d'un corps étranger intrasinusien de tonalité métallique ;
 - existence de microcalcifications au sein du comblement sinusien ;
 - épaissement des parois osseuses de la cavité infectée ;
 - comblement unilatéral souvent hétérogène d'une ou plusieurs cavités nasosinusiennes.
- ▶ Le *cone beam* représente actuellement une alternative diagnostique intéressante en permettant de réaliser à la fois le bilan dentaire et le bilan sinusien en un seul examen.
- ▶ L'IRM n'a pas d'intérêt dans les formes habituelles de sinusite caséuse fongique ou non, en dehors d'une pathologie



RADIOLOGIE





EXAMEN ANATOMOPATHOLOGIQUE

- Après coloration spéciale (PAS, Grocott-Gomori),
 - l'examen anatomopathologique permet de visualiser les filaments mycéliens et parfois d'identifier le champignon sur des critères morphologiques.
 - Il n'y a pas d'envahissement de la muqueuse sinusienne.
- 

- 
- 
- L'examen mycologique est+ dans 30 à 58 % des cas
 - l'*Aspergillus*, et en particulier l'*Aspergillus fumigatus*, est le principal agent pathogène. D'autres espèces d'*Aspergillus*
 - et parfois d'autres champignons tels *Scedosporium apiospermum*, *mucorale*, *Cladosporium*, *Fusarium*... ont pu être identifiés.



Diagnostic différentiel

- ▶ Le diagnostic différentiel amène à discuter les autres types de sinusite chronique ou
- ▶ parfois le diagnostic de sinusite fongique allergique,
- ▶ voire de sinusite fongique invasive indolente face à un aspect pseudotumoral de la balle fongique.




TRAITEMENT

- Le traitement est exclusivement chirurgical, sans traitement médical associé.
- Pour le sinus maxillaire, la voie d'abord peut être la méatotomie.
- Autres localisations: l'ethmoïdectomie, la sphénoïdectomie ou l'abord du sinus frontal par voie endoscopique et/ou par voie externe.
- Les résultats sont excellents , *rare* récidives , *intérêt* de la surveillance postopératoire (endoscopie et parfois TDM).



RHINITES FONGIQUES ALLERGIQUES

- Essentiellement liées à *Cladosporium*, *Alternaria* et *Aspergillus*.
- La symptomatologie peut être de type perannuelle ou parfois saisonnière, posant des problèmes de diagnostic différentiel avec la rhinite pollinique.
- Parfois elles peuvent être liées à certaines professions : vigneron (*Botrytis cinerea*), champignonnière (*Basidiospores*), brossier de saucisson (*penicillium*)...
- Comme pour les autres rhinites allergiques, la symptomatologie associée de façon variable : rhinorrhée, éternuements, prurit nasal ou vélopalatin et parfois conjonctivite ou asthme associés.

- 
- Les tests cutanés sont tributaires de l'existence d'extraits commerciaux disponibles
 - . Les dosages des IgE spécifiques (RAST Pharmacia) et le test de provocation nasale peuvent être utiles dans certains cas
 - L'examen ORL et les données de l'imagerie peuvent être normaux ou mettre en évidence une rhinite ou une rhinosinusite chronique sans spécificité propre.
 - Ces examens sont surtout intéressants pour le diagnostic différentiel en cas de doute diagnostique (*figure 3*).




TRAITEMENT

- L'éviction est la première mesure à réaliser au niveau de l'habitat après enquête par une conseillère en environnement.
- - Le traitement symptomatique est celui de toute rhinite allergique : antihistaminique de 2^e génération et/ou corticoïde local nasal et le traitement d'un asthme ou d'une conjonctivite associés.
- - La validation de l'immunothérapie spécifique par des études contrôlées reste faible dans la littérature et ne concerne que peu d'extraits fongiques (*Alternaria* et *Cladosporium*).



Les sinusites fongiques allergiques

- ▶ L'individualisation nosologique de la sinusite fongique allergique (SFA) est encore discutée et est beaucoup plus récente que celle de l'aspergillose bronchopulmonaire allergique (ABPA).
 - ▶ Les mécanismes physiopathologiques impliqués sont probablement multiples.
 - ▶ Actuellement, l'origine infectieuse semble abandonnée au profit de mécanismes immunoallergiques de type I et III de Gell et Coombs.
- 



EPIDEMIOLOGIE

- ▶ Liée à des champignons moniliacés type *Aspergillus* sp. en France et essentiellement à des champignons dématiés aux États-Unis : *Bipolaris* sp, *Exerohilum* sp, *Curvularia* sp, *Alternaria* sp.
- ▶ Enfin, la SFA peut être isolée ou associée à une ABPA selon une chronologie variable.

Ainsi la SFA peut précéder, être concomitante ou suivre l'ABPA.

Pour certains auteurs, la SFA est un « équivalent ORL » de l'ABPA.



CLINIQUE



- ▶ tableau clinique de sinusite ou rhino-sinusite chronique rebelle au traitement médical ou chirurgical habituel ;
- ▶ imagerie TDM de pan- ou de polysinusite uni- ou bilatérale, symétrique ou non, avec parfois un aspect pseudotumoral ;
- ▶ obstruction nasale, mouchage purulent, mouchage de moules compacts purulents ou de croûtes, anosmie fréquente, polypose nasosinusienne et algies faciales parfois associées.
- ▶ La SFA et l'ABPA peuvent être associées dans le cadre d'un syndrome rare de mycose allergique rhinobronchique.



PARACLINIQUE

- ▶ hyperéosinophilie sanguine périphérique ; moins que pour l'ABPA
 - ▶ tests cutanés positifs en lecture immédiate ;
 - ▶ taux élevé d'IgE totales ; moins que pour l'ABPA
 - ▶ tests cutanés positifs en immédiat vis-à-vis d'*Aspergillus fumigatus* ;
 - ▶ taux d'IgE spécifiques élevé vis-à-vis d'*Aspergillus fumigatus* ;
 - ▶ sérologie aspergillaire (ELISA IgG) positive : immunoélectrophorèse, immunodiffusion.
-
- ▶ ANA PATH « mucine allergique » des sinus riche en éosinophiles, cristaux de Charcot Leiden et filaments mycéliens. Pas d'envahissement de la muqueuse



TDM

- ▶ L'imagerie TDM non spécifique ou pathognomonique de la SFA, mais elle peut être évocatrice ou suggestive de SFA dans un contexte donné
- ▶ imagerie de pan- ou de polysinusite uni- ou bilatérale, symétrique ou non, avec parfois un aspect pseudotumoral, voire une atteinte de la base du crâne ;
- ▶ image de comblement souvent hétérogène des cavités sinusiennes et de remaniements osseux ;
- ▶ image de rétention liquidienne avec bulles d'air et contour finement festonné de la muqueuse sinusienne.



DIAGNOSTIC DIFFERENTIEL

- L'imagerie IRM paraît surtout indiquée en complément de la TDM devant un aspect atypique ou pseudotumoral ;
- sinusite chronique caséreuse, voire mycétome ;
- sinusite fongique invasive chronique en début d'évolution ;
- polypose nasosinusienne souvent associée à la SFA ;
- maladie de Wegener ou sarcoïdose agressive ;
- mucocèle, voire tumeur maligne en début d'évolution.
- La SFA et l'ABPA peuvent être associées dans le cadre d'un syndrome rare de mycose allergique rhinobronchique



TRAITEMENT médical ET chirurgical

- chirurgie sinusienne par voie endoscopique ;
- corticothérapie per os (0,25- 0,50 mg/kg de prednisolone) pendant des mois, voire des années selon l'évolution de la SFA ;
- corticothérapie locale nasale et soins locaux au long cours ;
- parfois traitement antifongique associé (itraconazole, voriconazole), dont l'intérêt est moins bien connu que pour l'ABPA ;
- surveillance clinique, endoscopique, biologique et TDM face aux récurrences fréquentes, parfois tardives.

Les sinusites fongiques invasives

indolentes.....et.....fulminantes

- ▶ au Soudan, en Inde et en Arabie Saoudite.
 - ▶ Sujets jeunes, sans déficit immunologique en dehors d'un diabète
 - ▶ L'aspect clinique peu spécifique est celui d'une sinusite chronique unilatérale, parfois d'allure pseudotumorale.
 - ▶ L'extension est très progressive avec parfois un bombement vestibulaire jugal, une exophtalmie, extension à la base du crâne à l'origine de manifestations douloureuses ;
 - ▶ La TDM opacité sinusienne souvent irrégulière avec lyse osseuse et extension périsinusienne
 - ▶ L'IRM permet un aspect hétérogène souvent en hyposignal en séquences T1 et T2.
 - ▶ Les biopsies : granulomes à cellules géantes avec présence de filaments mycéliens visibles après coloration spéciale.
 - ▶ Le bilan mycologique recherche les champignons : *Aspergillus flavus*, *fumigatus* et parfois *Bipolaris*, *Curvularia lunata* et *Alternaria*...
 - ▶ Le diagnostic différentiel fait évoquer les granulomatoses, les tumeurs malignes, voire une balle fongique pseudotumorale.
- ▶ Les rhinosinusites fongiques invasives fulminantes sont rares, mais de pronostic très sévère
 - ▶ . La mucormycose représente la forme la plus fréquente en pathologie nasosinusienne.
 - ▶ Il s'agit d'une pathologie muqueuse intratissulaire avec invasion tissulaire par le champignon, accompagnée de nécrose vasculaire et osseuse.
 - ▶ patients immunodéprimés. Le profil évolutif est variable, allant des formes chroniques à des formes invasives aiguës fulminantes.
 - ▶ L'atteinte initiale de la muqueuse nasosinusienne s'étend progressivement aux structures périsinusiennes avec oedème palpébral, tuméfaction jugale
 - ▶ Cette atteinte rhinoorbito- cérébrale est évocatrice d'une mucormycose immunodépression d'étiologie variée.
 - ▶ L'endoscopie : ulcérations muqueuses, des granulations, des croûtes ou des zones de nécrose.
 - ▶ L'imagerie TDM est plus encore l'IRM permet le bilan d'extension en visualisant les opacités nasosinusiennes, les lyses osseuses et l'extension orbitaire, voire endocrânienne