

# Eruptions non allergiques en pédiatrie

Dr Priscille BIERME

PH pneumo-allergologie pédiatrique

HFME

Master class allergologie 24/05/2024

# Eruptions non allergiques

- Situations fréquentes
- Pédiatre/Dermatologue/Allergologue
- Les érythèmes maculo-papuleux sont une expression fréquente des toxidermies
- Chez l'enfant, les étiologies infectieuses sont cependant les plus fréquentes
- Mais les médicaments sont souvent mis en cause!

# Tableaux cliniques

1. Erythème maculo-papuleux (EMP), les plus fréquents
2. Eruptions pustuleuses et vésiculeuses
3. Eruptions urticariennes (moins de 10% des urticaires de l'enfant sont d'origine médicamenteuse)
4. Erythème polymorphe

1- Eruptions maculo-papuleuses

# EMP chez l'enfant

- Tableau le plus fréquent
- Trois situations cliniques
  - A. Tableau stéréotypé: fièvres éruptives de l'enfant..., mais d'autres aussi
  - B. Tableau non stéréotypé
  - C. Signes de gravité ou contexte de maladie systémique d'emblée

# EMP stéréotypé

## maladie éruptive de l'enfant

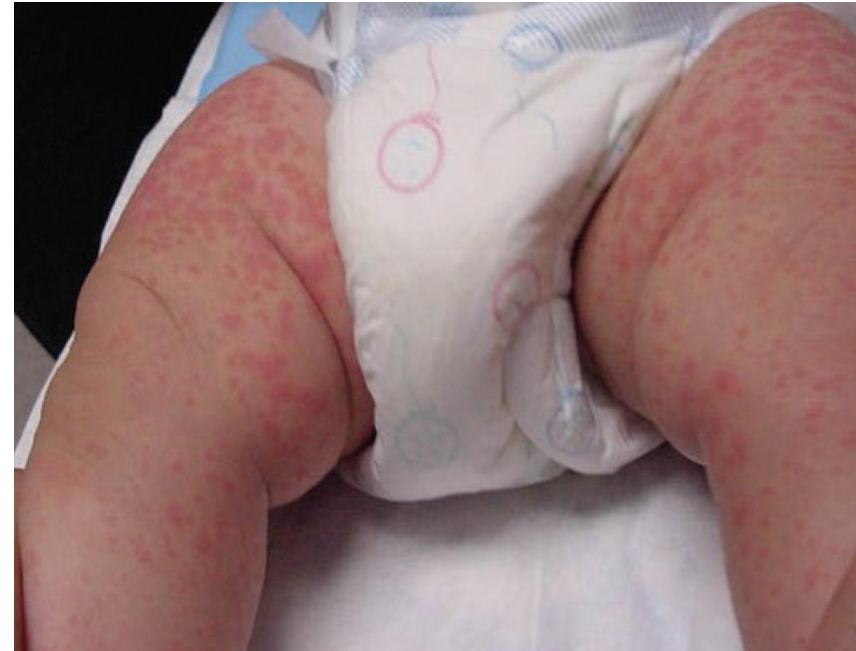- EMP morbilliforme
- EMP scarlatiniforme
- EMP roseoliforme
- 5<sup>ème</sup> maladie

## Syndrome éruptif

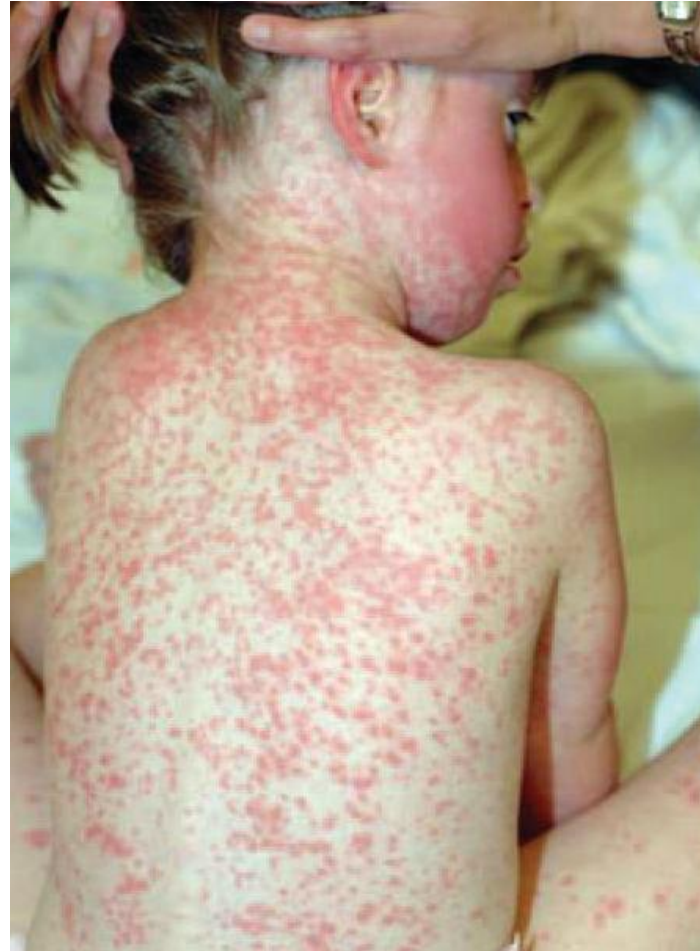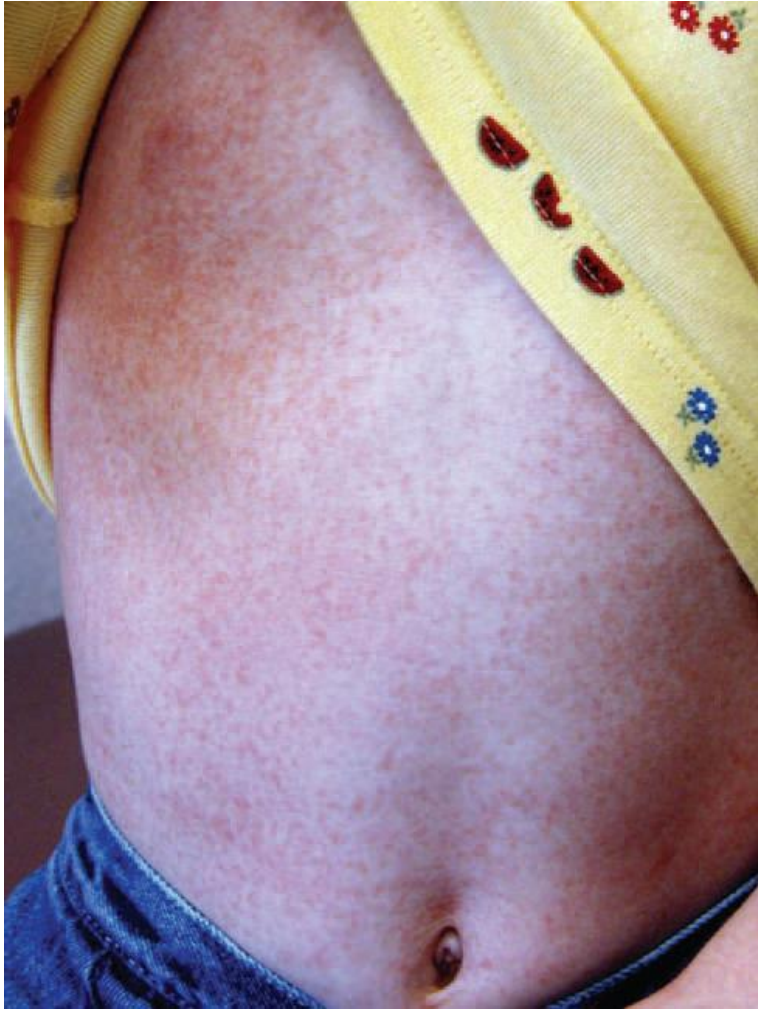- Syndrome de Gianotti Crosti
- Erythème latéro thoracique de l'enfant
- Pityriasis Rosé de Gibert

# EMP morbiliforme

- Maculo papules érythémateuses, confluent en placard, quasi généralisées
- Espace de peau saine
- Topographie: visage, rétro auriculaire
- Catarrhe oculo nasal
- Fievre, photophobie,toux
- köplick



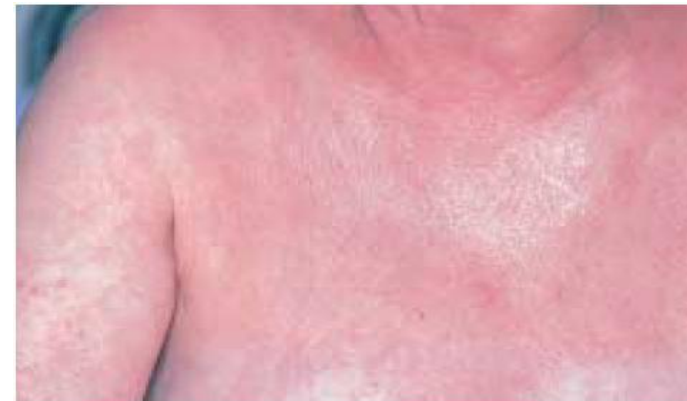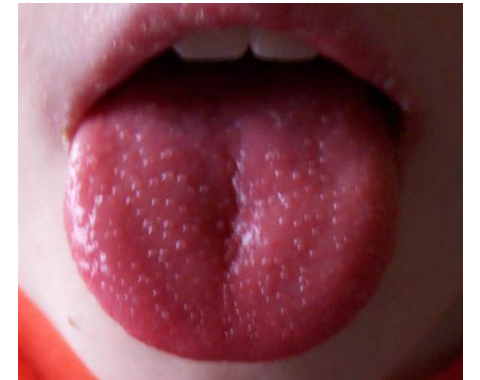# EMP morbiliforme





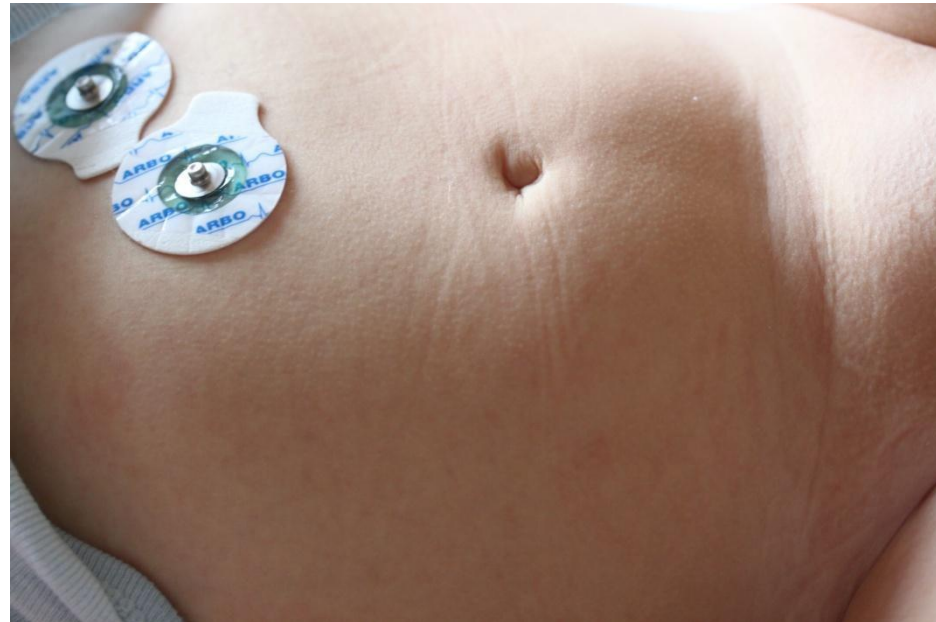
# EMP scarlatiniforme

- Erythème rouge vif, rapidement généralisé sans espace de peau saine
- Aspect « granité » en surface, chair de poule
- Plis de flexion, parfois purpurique
- Angine rouge, langue framboisée, ADP
- Desquamation en doigts de gants



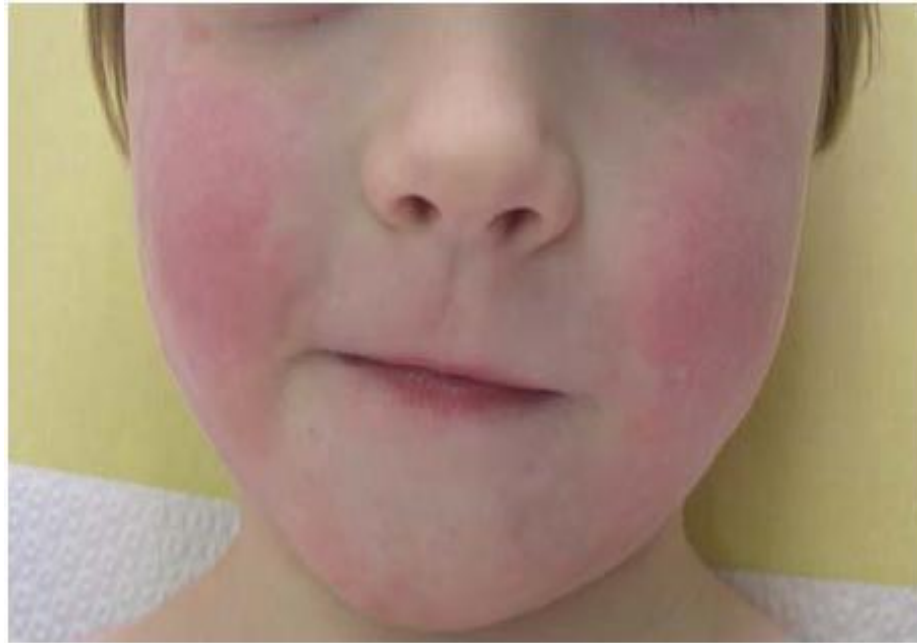# EMP roséoliforme

- Erythème discret, rose pale, en fleur de pêcher, plus maculeux que papuleux
- Roséole ou exanthème subit avec fièvre à 40, tombant à 37 le jour de l'éruption ( virus HSV 6)
- Rubéole avec ADP rétro auriculaires



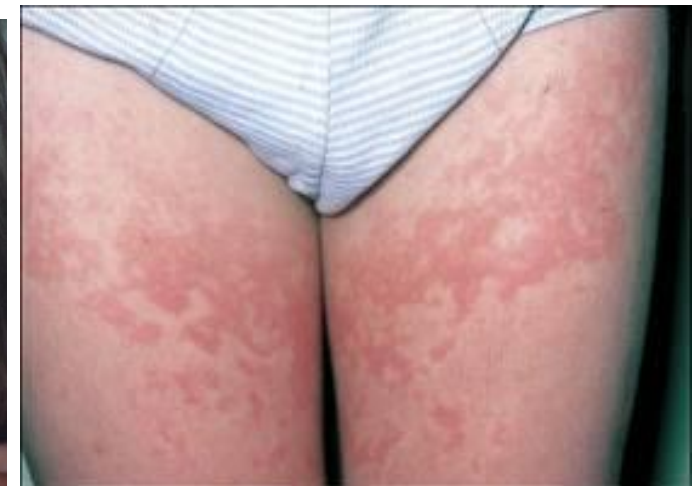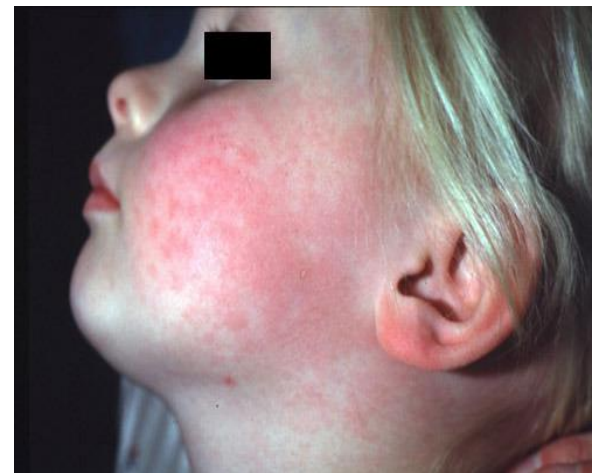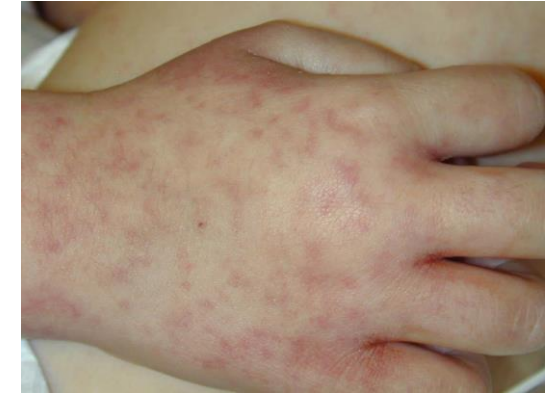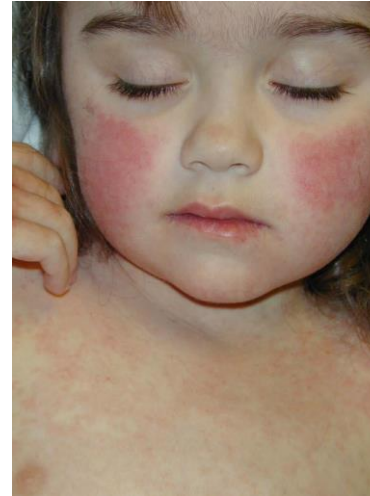# Mégalerythème épidémique = 5<sup>ème</sup> maladie

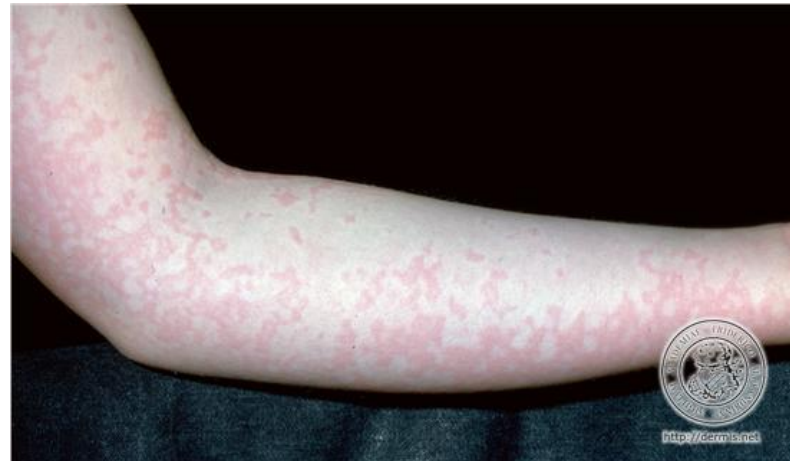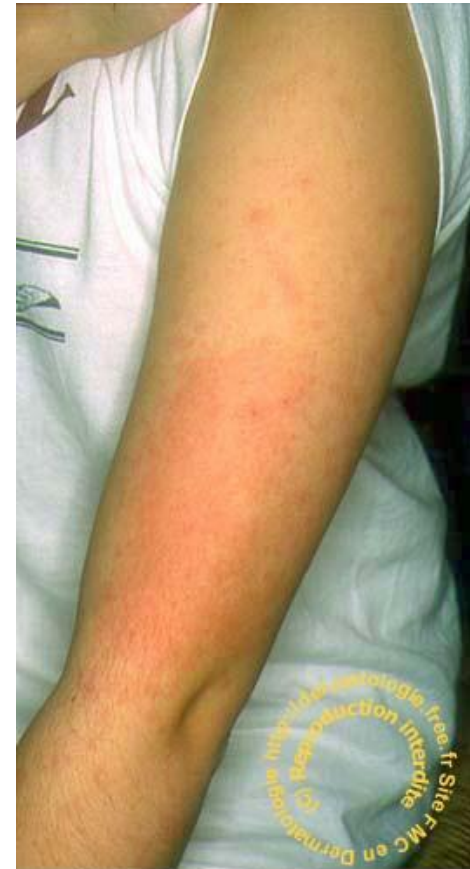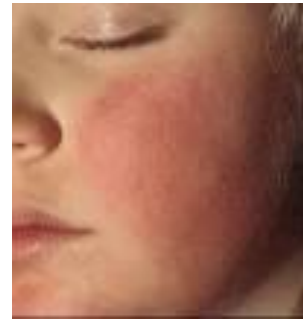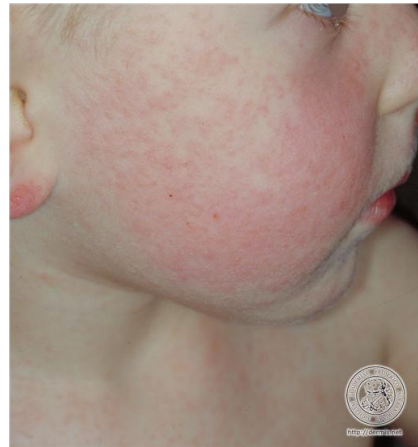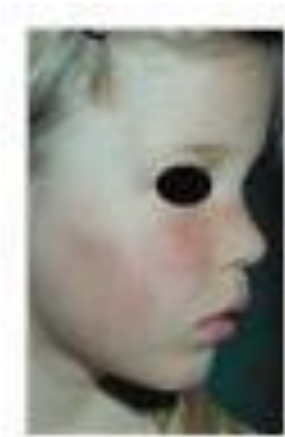- Erythème souffleté du visage
- Précédant éruption du tronc, en carte de géographie, en maille de filet
- Isolé, peu de fièvre
- Parvovirus B19



# Mégalerythème épidémique

- Eruption virale (parvovirus B19) bénigne de l'enfant de 5 à 15 ans
- Petites épidémies printanières familiales ou scolaires
- Début brutal après 7 à 10 jours d'incubation
- Peu ou pas de syndrome infectieux associé
- Disparition spontanée en 2 à 3 semaines





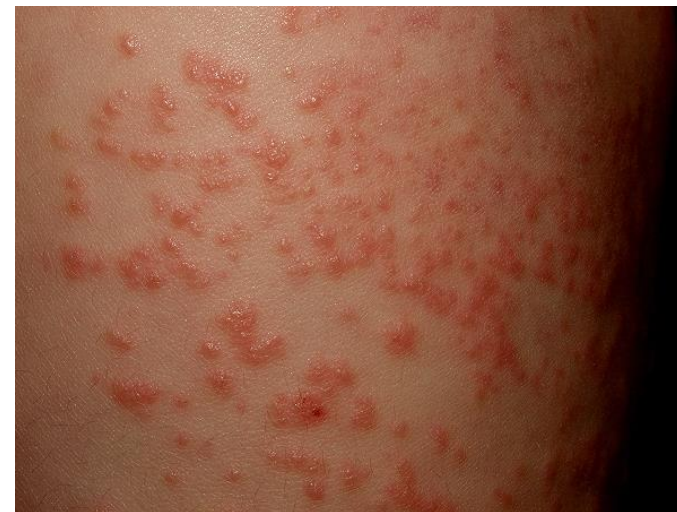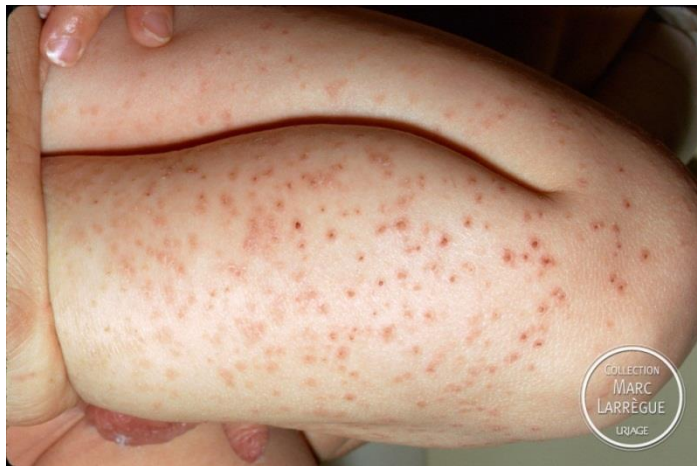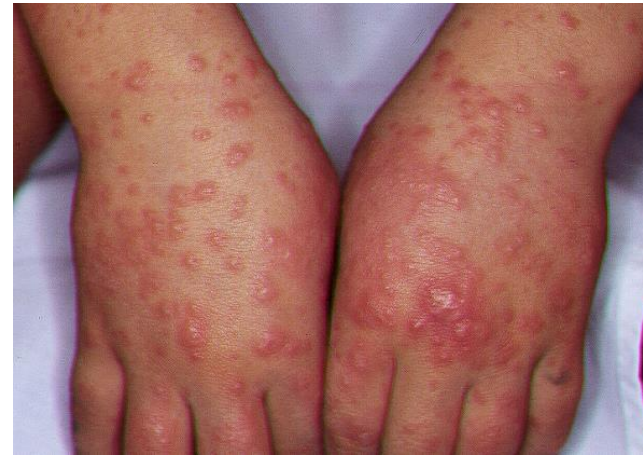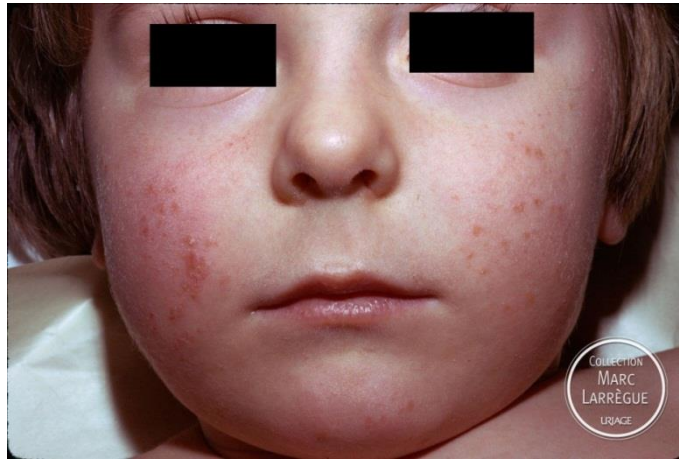# Autres éruptions stéréotypées

- Le diagnostic différentiel avec une toxidermie se pose beaucoup moins souvent, car:
  - Bon état général
  - Peu ou pas de fièvre
  - Peu ou pas de signes associés
  - Pas de médicaments en général



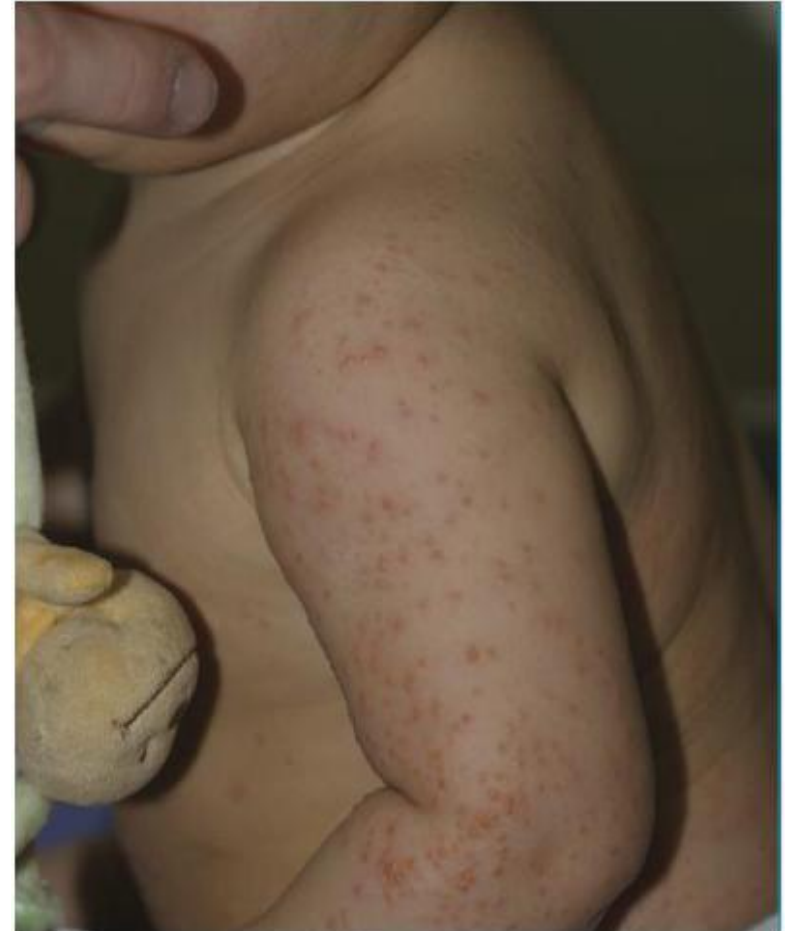Cas clinique 1: Enfant de 2 ans. Depuis 7 jours, lésions papuleuses asymptomatiques des joues, des membres supérieurs et inférieurs. Cet érythème donne un aspect "granité" à la peau. Respect strict du tronc. Aucun prurit, ni vésicule. Aucune prise médicamenteuse.

Quel est votre diagnostic ?



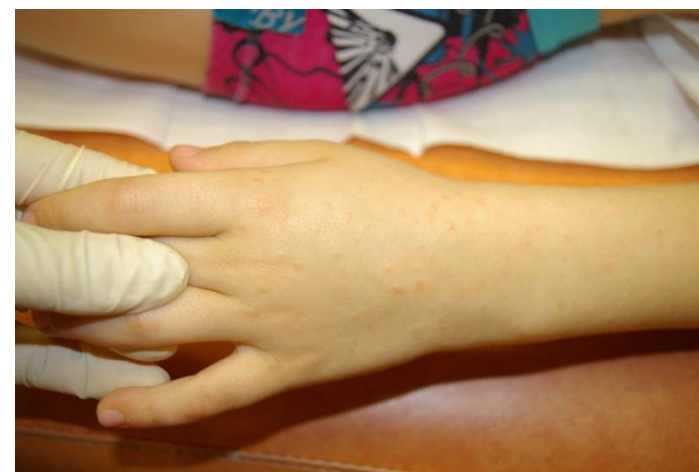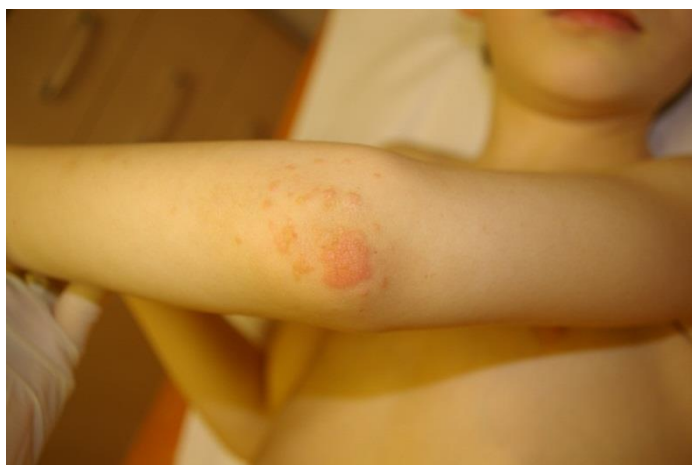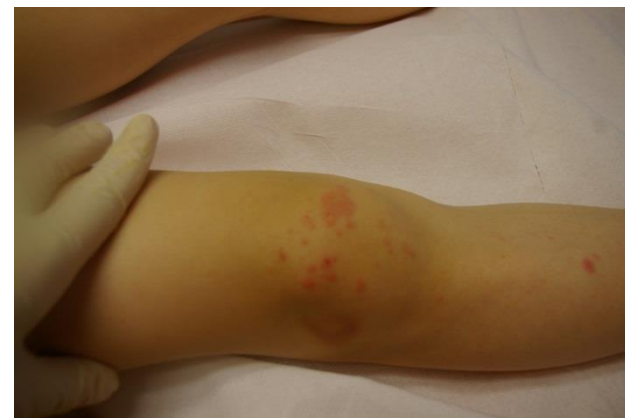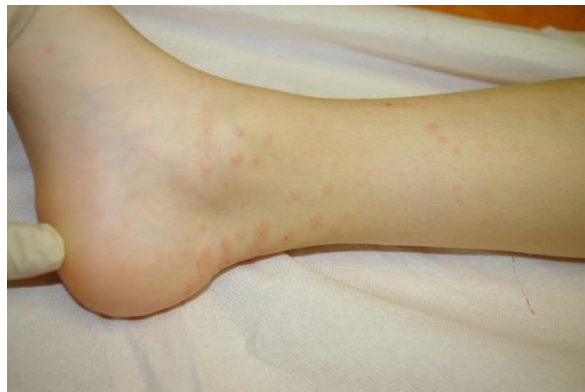# Syndrome de Gianotti-Crosti (acrodermatite papuleuse)

- Papules hémisphériques couleur de peau normale ou inflammatoires, symétriques, des membres sup et inf, face (joues), siège, non prurigineuses, chez un enfant de 1 à 5 ans
- Respect du tronc et des muqueuses
- Prodromes infectieux fréquents, non obligatoires, apparition en quelques jours, disparition en quelques semaines spontanément.
- Etiologie virale probable (EBV, CMV, Coxsackie A16...) rarement primo-infection par hépatite B
- Post vaccinal, ou sans contexte particulier



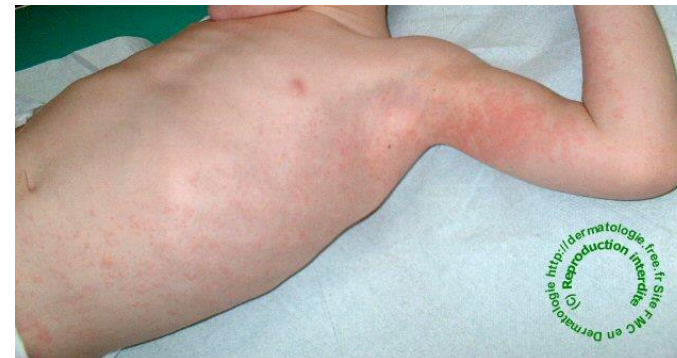
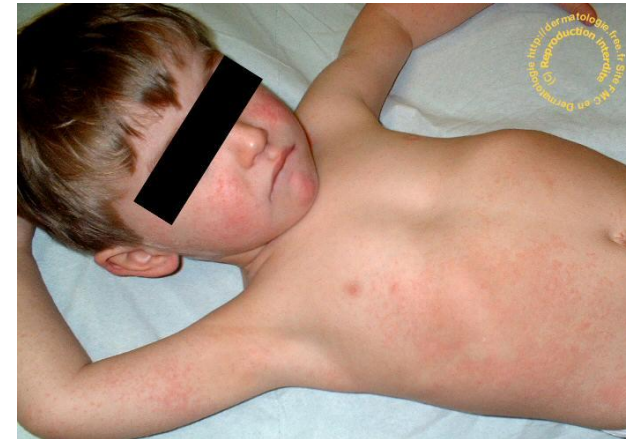
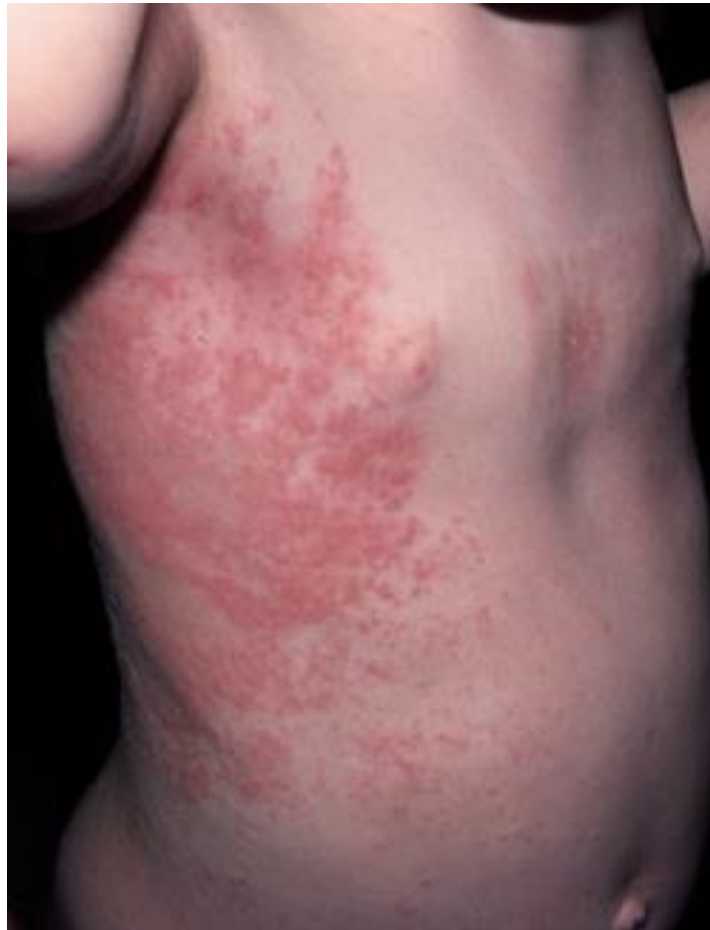# Acrodermatite papuleuse infantile



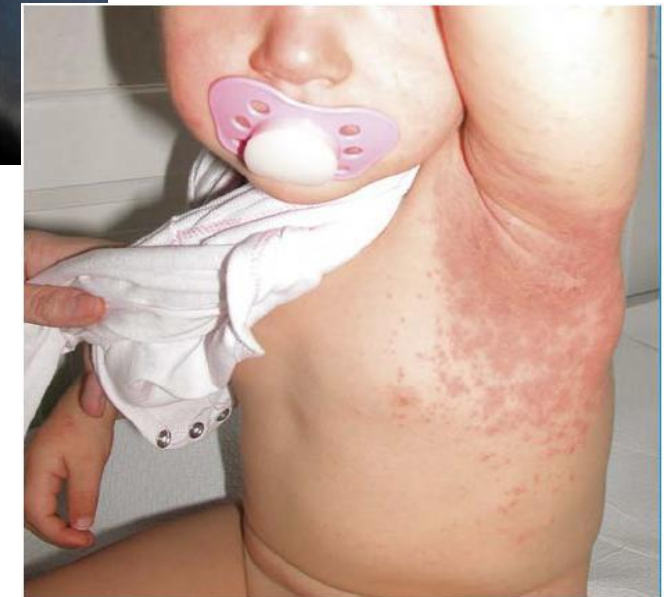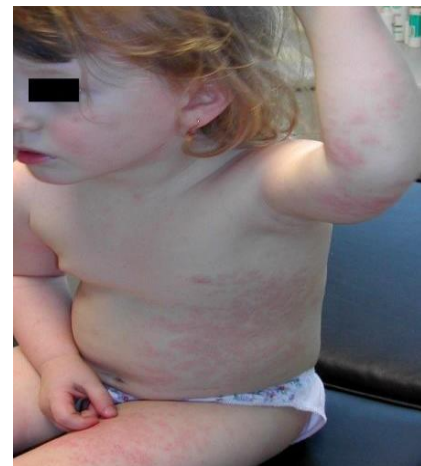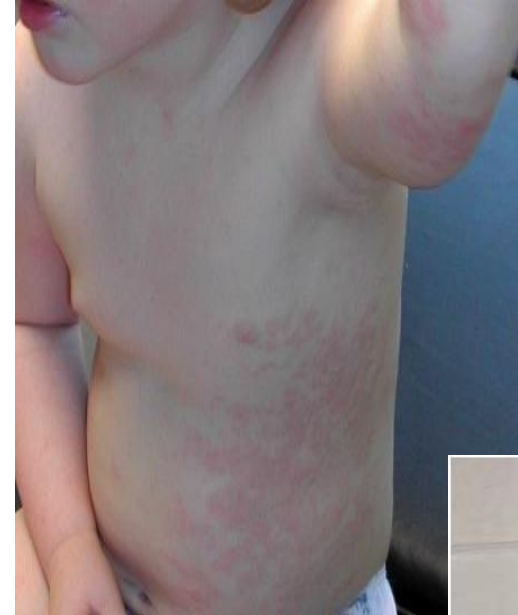Cas clinique 2: Enfant de 3 ans, qui présente depuis 2 semaines une éruption unilatérale hemithoracique droite, à début axillaire. Il a présenté 48h de fièvre au départ, avec petite rhinorrhée claire et quelques vomissements. L'éruption est micropapuleuse, légèrement prurigineuse. L'état général est excellent  
Quel est votre diagnostic?

### Autres aspects



# Exanthème unilatéral latero-thoracique, ou Sd APEC (Asymmetric Periflexural Exanthem of Childhood)

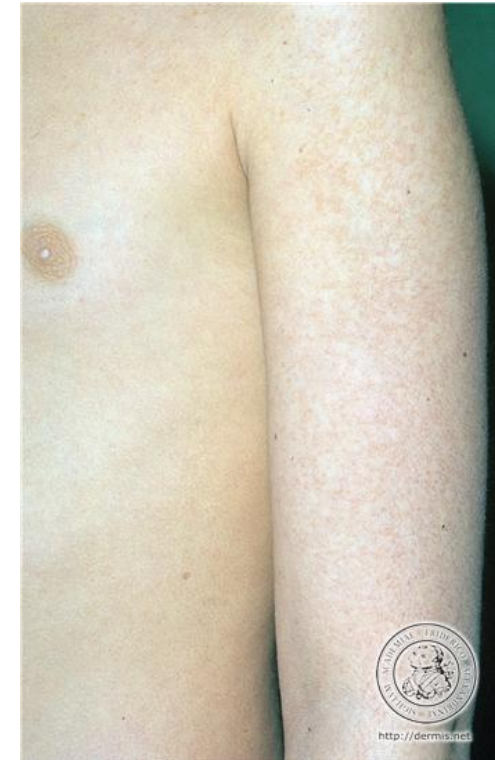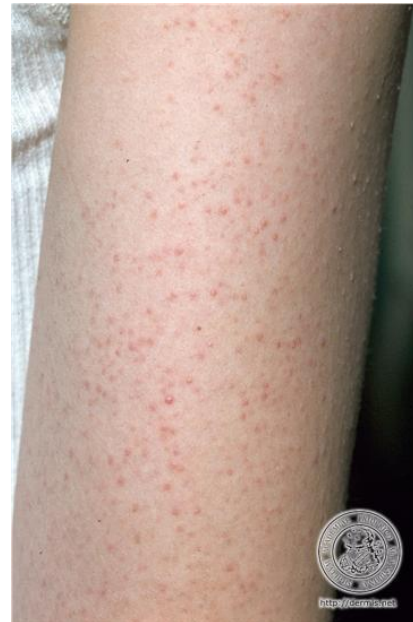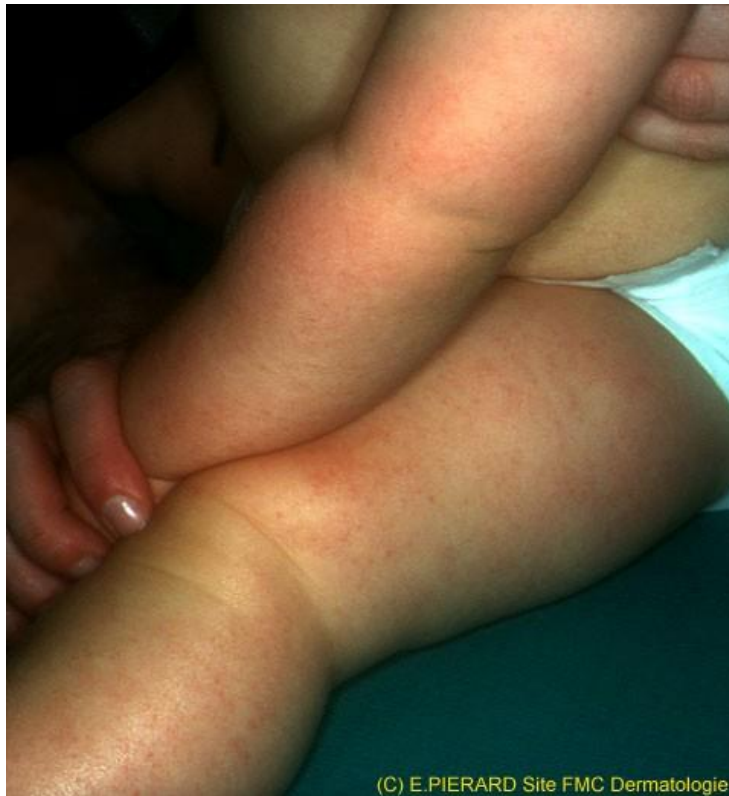- Eruption micropapuleuse, eczématiforme, scarlatiniforme, souvent prurigineuse, à début axillaire, ou la face interne d'un bras, ou la partie latérale du tronc
- Début unilatéral se bilatéralisant secondairement
- Localisations possible sur les membres
- Signes d'infection virale fréquemment associés (orl, digestifs..) au début, adénopathies satellites possibles
- Atteint l'enfant de 1 à 5 ans, origine virale probable, mais inconnue
- Pas de bilan, pas de traitement
- Guérison spontanée en 4 à 6 semaines





Cas clinique 3: Nourrisson de 12 mois, présentant depuis quelques mois une éruption papuleuse folliculaire, sur les joues, les faces externes des bras, les cuisses, inflammatoire depuis cet hiver. Absence de prurit. Les dermocorticoïdes sont sans effet, bien que l'on ait parlé d'eczéma.  
Quel est votre diagnostic ?

### Autres aspects

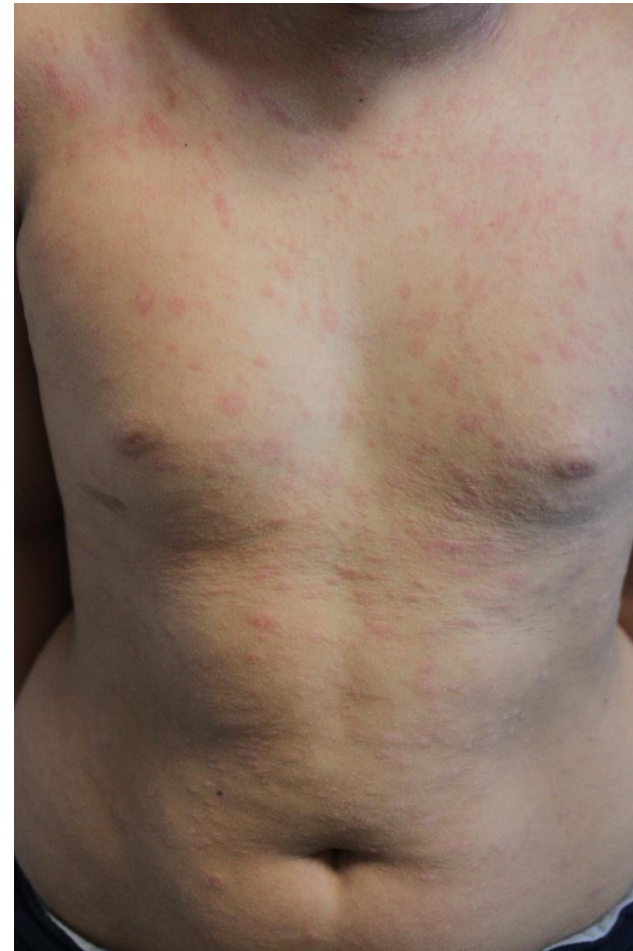

# Kératose pileaire

- Dyskératose très commune, centrée sur les follicules pileux, avec parfois réaction inflammatoire autour du bouchon corné, surtout l'hiver
- Localisation préférentielle aux joues et faces d'extension des membres
- Transmission autosomique dominante, à la limite du physiologique
- Amélioration spontanée en fin de puberté ou à l'âge adulte
- Pas de traitement, ou applications d'émollients, d'émollients à l'urée, pains surgras, « gommages »...

# Dermatose du grand enfant: Pityriasis Rosé de Gibert

- Adolescent, adulte jeune
- Médaillon initial centrifuge
- Topo tronc et racine des membres
- Maculo papules finement squameuses
- Plusieurs poussées successives
- Apyrexie, pas d'atteinte de l'état général
- Origine inconnue, probablement virale



# EMP non stéréotypé

- Non stéréotypé dans
  - Son mode de survenue
  - Son évolution
  - Ses signes d'accompagnement: céphalées, arthralgies, manifestations respiratoires, digestives
- Éruption non «étiquetable » d' emblée
- Ce sont les autres viroses éruptives de l'enfant

# Autres virose éruptives de l'enfant

- Viroses éxanthématiques le plus souvent:
  - entérovirus (echoV, coxsackies)
  - adéno virus
  - EBV (souvent responsable d'éruptions même en l'absence de traitement antibiotique)
  - Parvovirus B19 , CMV ....
- Le diagnostic différentiel avec une toxidermie est difficile d'autant que l'association EBV ou CMV et Antibiotiques est fréquemment responsable d'EMP (sans contre-indication définitive à ce médicament)



# Devant un EMP: arguments en faveur de:

- **Toxidermie**

- **Polymorphisme des lésions** pouvant associer: des macules isolées, nappes scarlatiniformes, des papules œdémateuses, lésions **purpuriques**
- **Prurit** fréquent, parfois sévère
- Fièvre modérée ou absente
- Absence d'énanthème
- **Hyperéosinophilie** sanguine

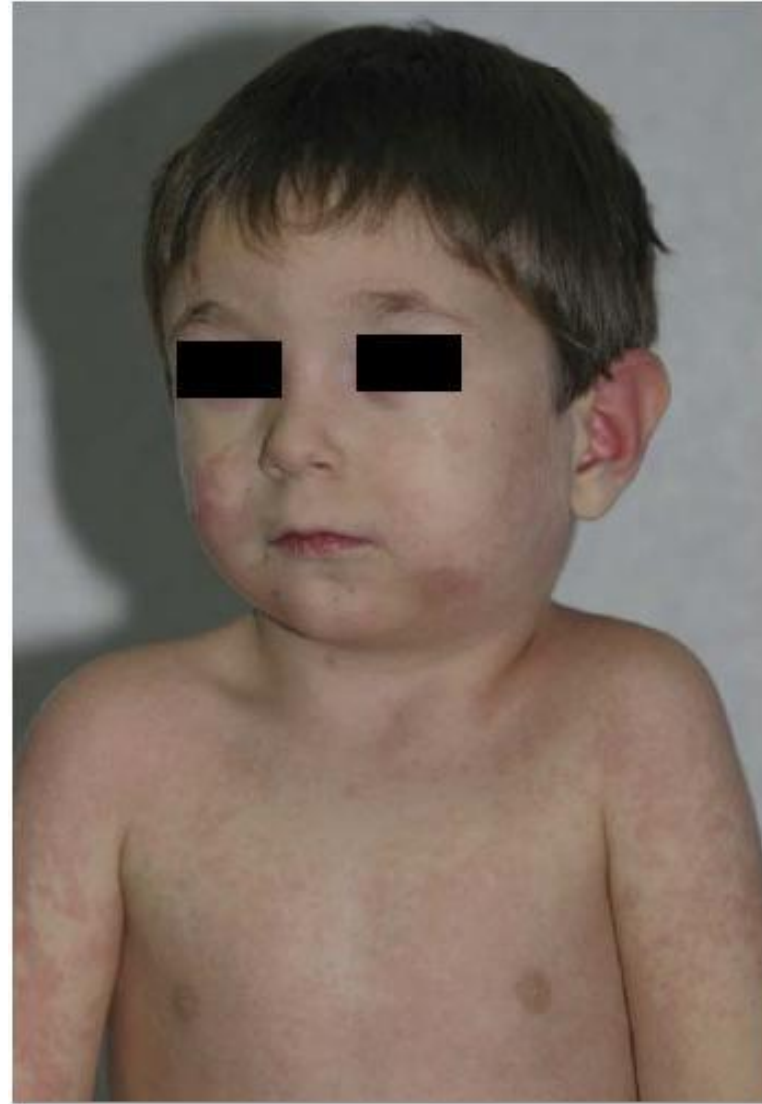- **Etiologie virale**

- Contage
- Contexte épidémique
- Syndrome infectieux, pseudo-grippal
- Enanthème, ADP
- **Monomorphisme de l'éruption**

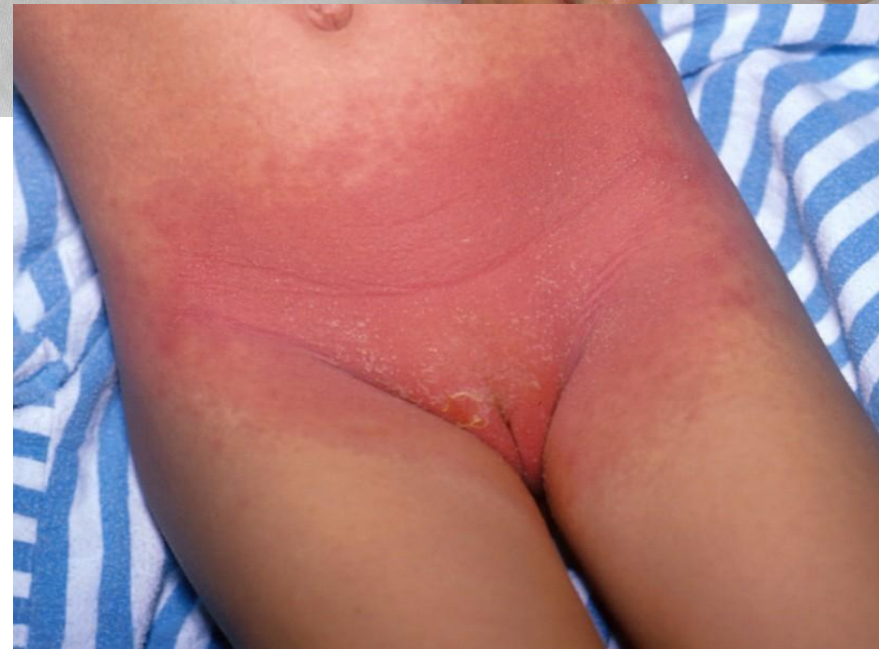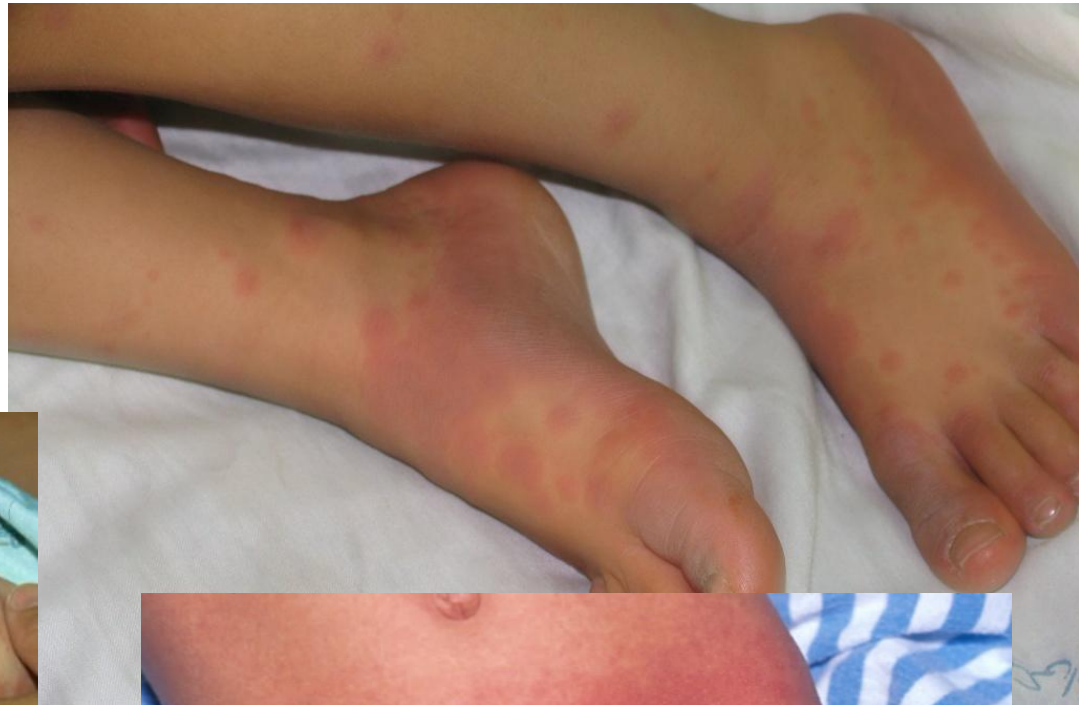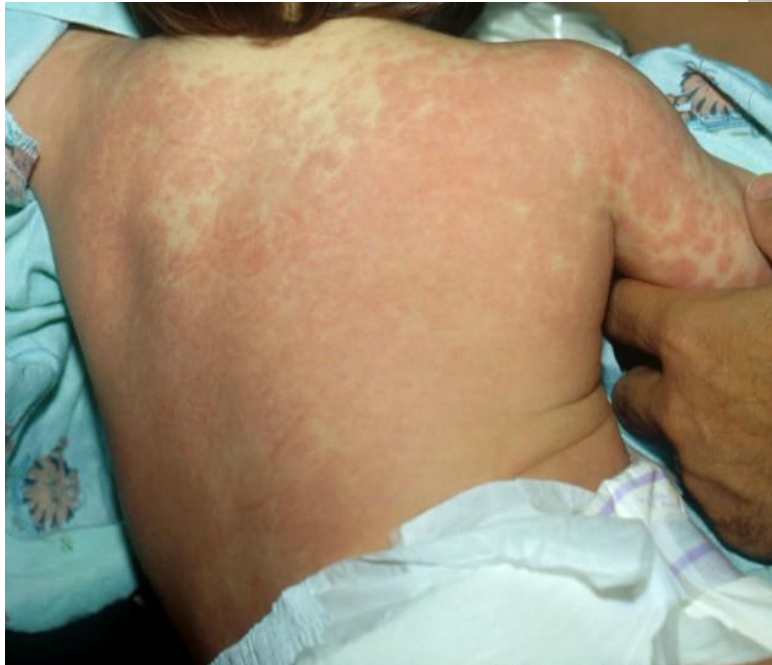# EMP avec signes de gravité

- Altération de l'état général, fièvre, hospitalisation
- Atteinte polyviscérale
- Maladie systémique connue
- Chez l'enfant essentiellement:
  - Maladie de Kawasaki
  - Maladie de Still
  - Lupus aigü

# Maladie de Kawasaki

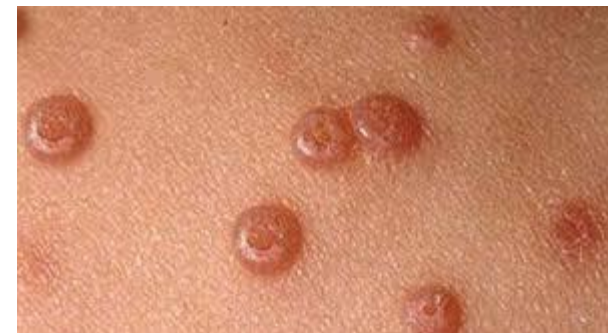
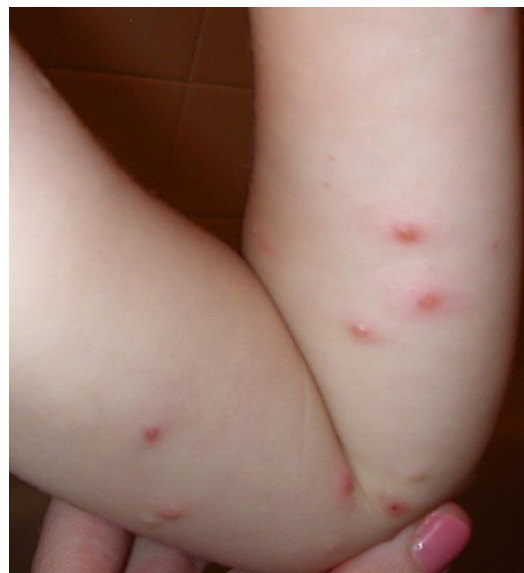
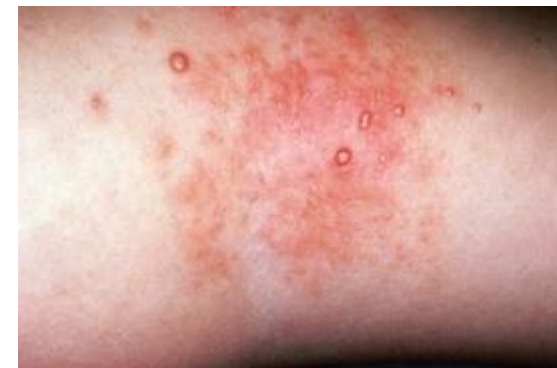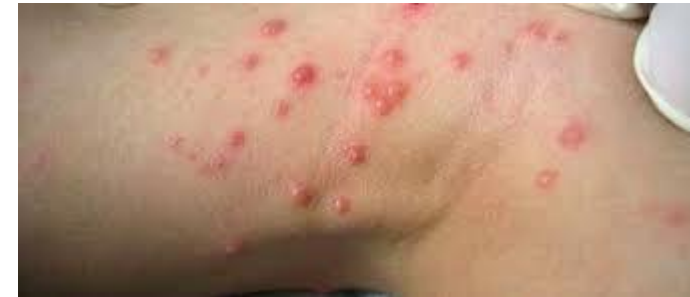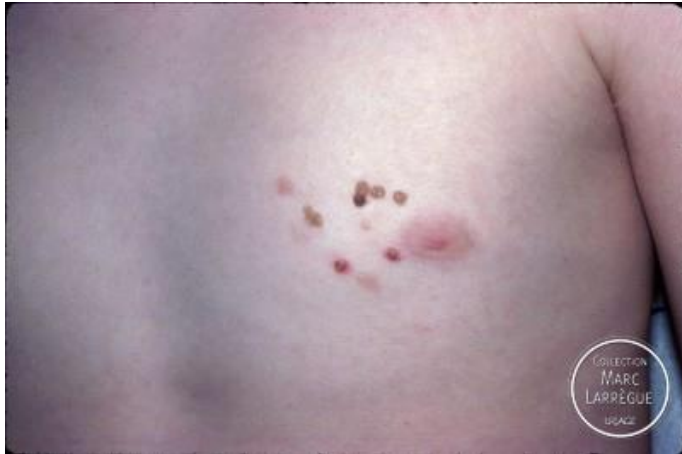# KAWASAKI



## 2- Eruptions papuleuses et vésiculeuses

Cas clinique 4: Enfant de 6 ans, multiples lésions papuleuses, ombiliquées, mesurant moins de 5 mm de diamètre : diagnostic?

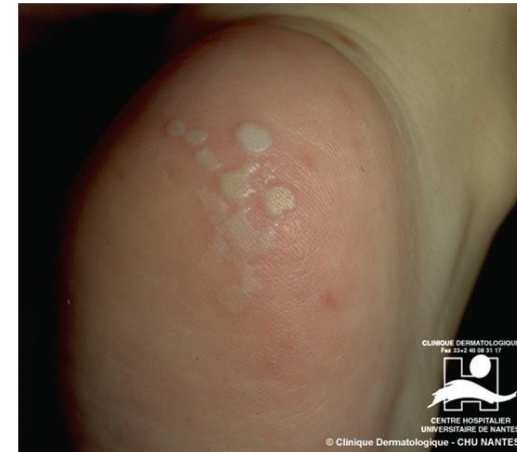
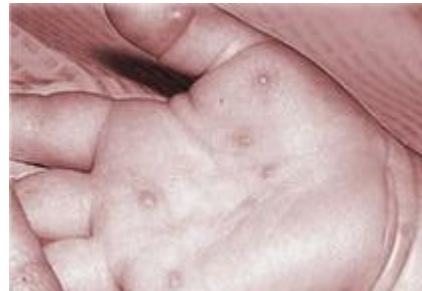
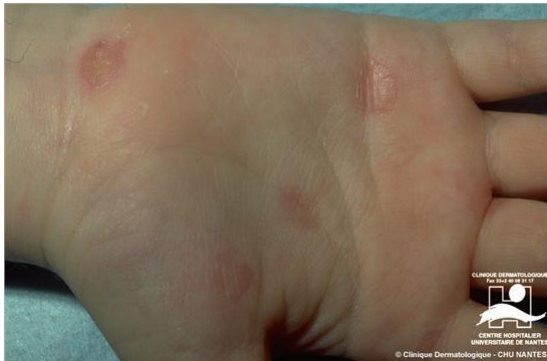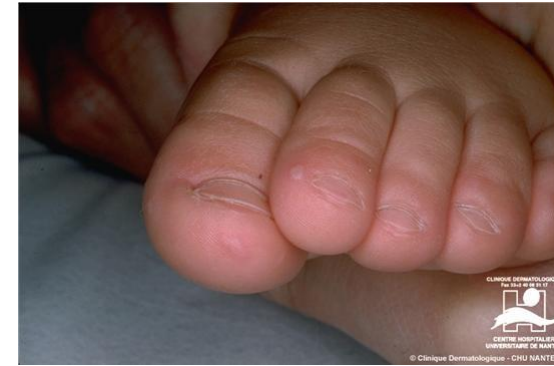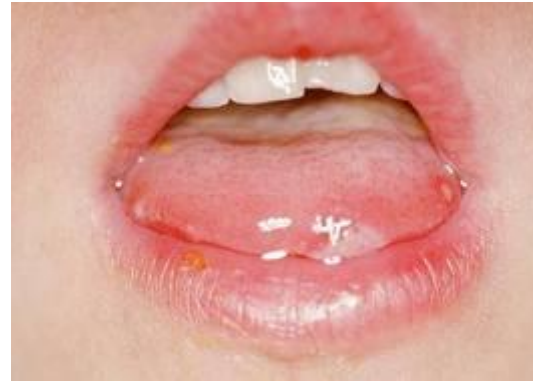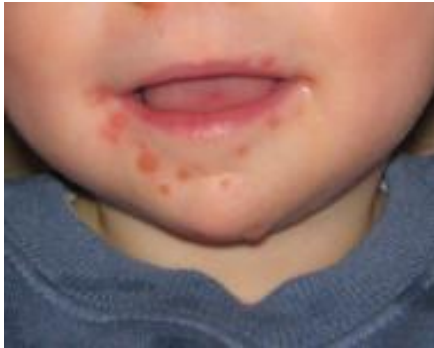# Molluscum contagiosum

- Papules ombiliquées de 1 à 5mm, blanches ou rosées, isolées ou en groupement régional
- Très fréquente en surinfection des plaques d'eczéma, avec évolution longue
- Guérison spontanée par réaction inflammatoire, ou après curetage
- Etiologie : Pox-virus, contamination interhumaine, auto-contamination



Cas clinique 5: Ce jeune enfant présente depuis 3 jours des petites lésions vésiculaires des extrémités et des « aphtes » du bord de la langue. Il est asymptomatique mais mange moins  
Quel diagnostic évoquez vous?



CLINIQUE DERMATOLOGIQUE  
RUE DE LA SORBONNE  
CENTRE HOSPITALIER  
UNIVERSITAIRE DE NANTES  
© Clinique Dermatologique - CHU NANTES

CLINIQUE DERMATOLOGIQUE  
RUE DE LA SORBONNE  
CENTRE HOSPITALIER  
UNIVERSITAIRE DE NANTES  
© Clinique Dermatologique - CHU NANTES

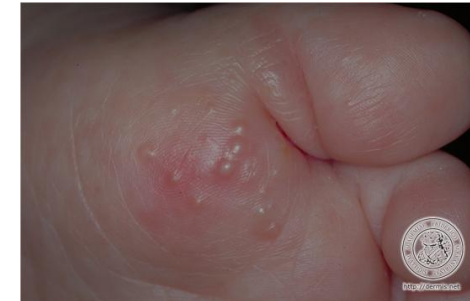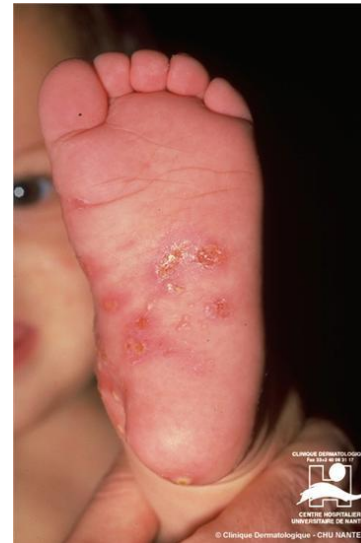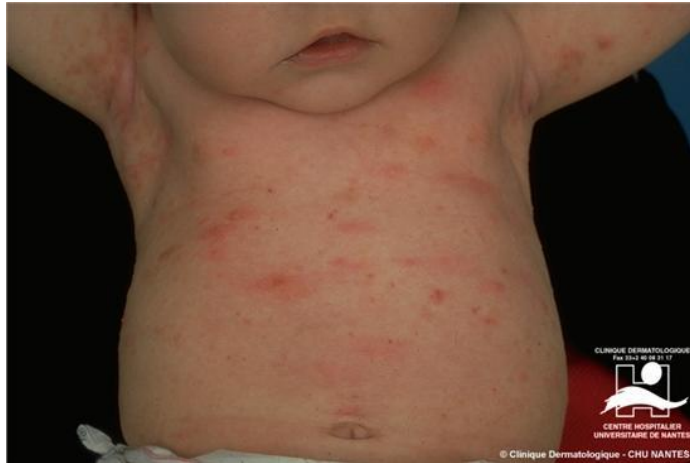CLINIQUE DERMATOLOGIQUE  
RUE DE LA SORBONNE  
CENTRE HOSPITALIER  
UNIVERSITAIRE DE NANTES  
© Clinique Dermatologique - CHU NANTES



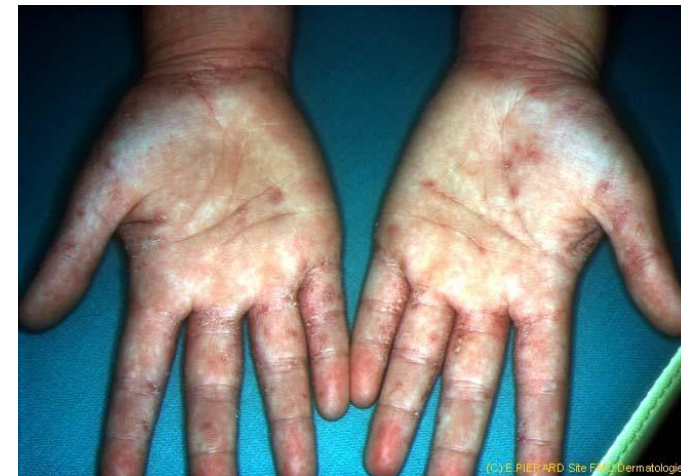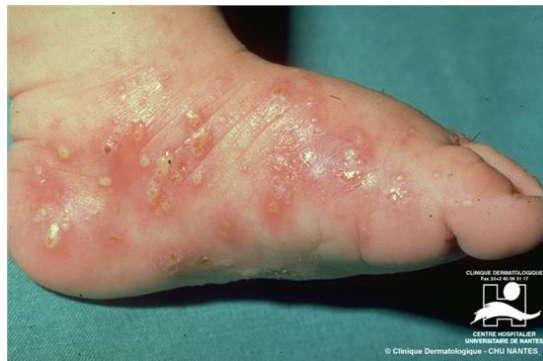# Syndrome Mains-Pieds-Bouche

- Maladie infectieuse bénigne de l'enfant (qui contamine parfois ses parents!) due au virus Coxsackie A16 le plus souvent (petites épidémies de fin d'été)
- Petites vésicules plates et grisâtres des paumes et plantes, doigts, orteils, associées à des ulcérations aphtoïdes de la bouche. Atteinte des fesses, des faces postérieures des cuisses possible
- Fébricule à la phase d'invasion, puis généralement peu symptomatique, dysphagie possible
- Guérison spontanée (antiseptiques buccaux) en 7 à 10 jours

Cas clinique 6: Vous voyez un nourrisson qui présente depuis 1 mois, des lésions micro-papuleuses, éczématiformes et par endroits crouteuses du tronc, des pieds, des mains  
Sa sœur de 7 ans présente un eczéma des mains résistant aux corticoïdes topiques depuis 2 mois  
Quel diagnostic évoquez-vous?



Sa soeur



# Gale

- Ectoparasitose strictement humaine, répandue, à contagiosité directe ou indirecte, due à la pénétration épidermique du *Sarcoptes scabiei*.
- Symptomatologie trompeuse chez le nourrisson :
  - Agitation plus que prurit
  - Aspect de prurigo eczématisé avec présences de nodules scabieux
  - Lésions palmo-plantaires vésiculo-pustuleuses où l'on retrouvera les sillons caractéristiques
  - Très aggravée par les dermocorticoïdes : risque de gale profuse évoquant un eczéma généralisé, un psoriasis...
- Formes plus classiques chez l'enfant, mais souvent eczématisées, ou impétiginisées
- Les localisations préférentielles (commissures de doigts, bord cubital de la main..), la présence de sillons caractéristiques, l'enquête épidémiologique, confirment le diagnostic

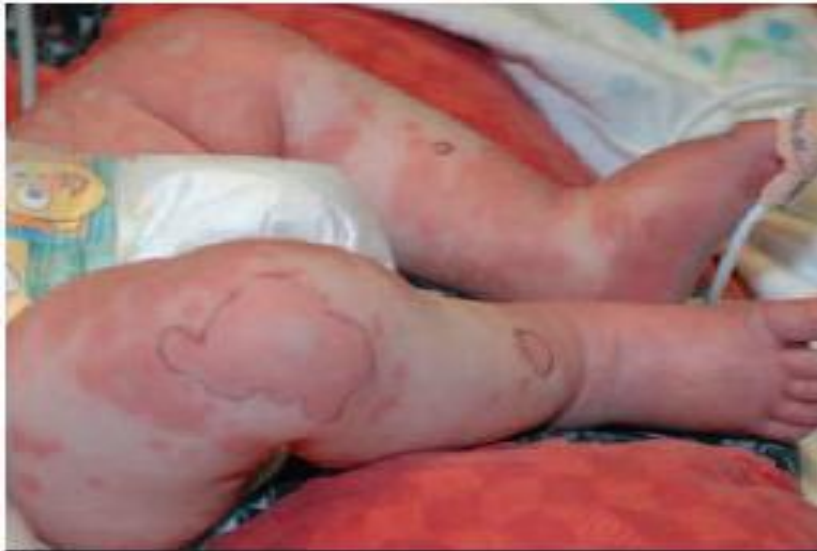## 3- Eruptions urticariennes

L'urticaire chez l'enfant est rarement liée à une HS  
médicamenteuse

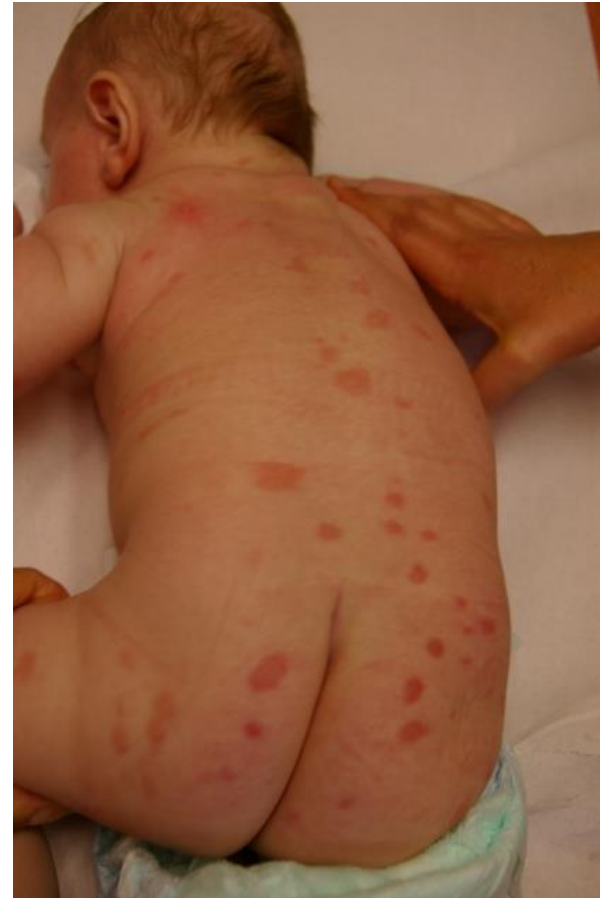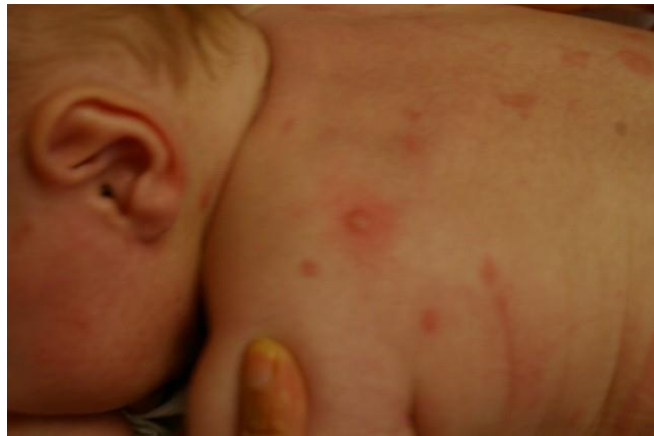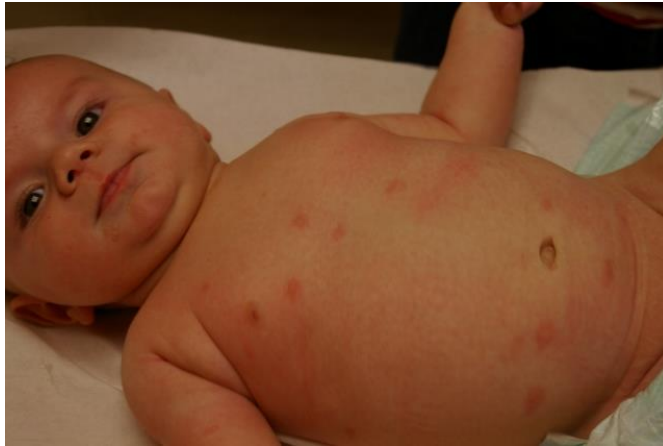Le plus souvent il existe:

Contexte infectieux (histamino-libération non spécifique)

Dermographisme

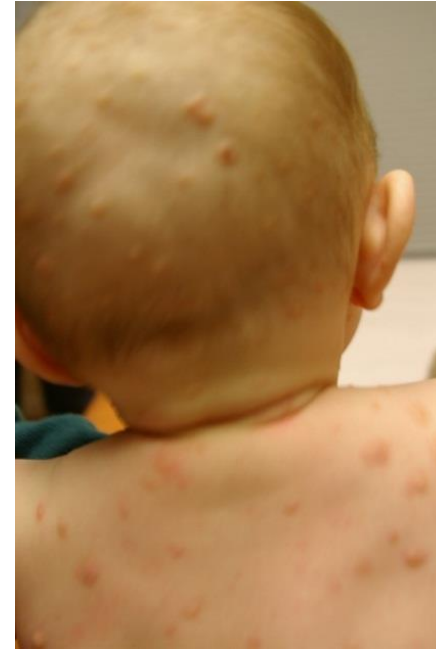
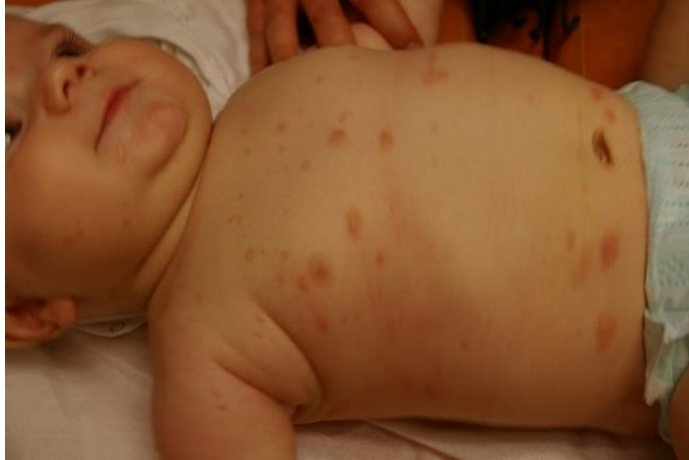
Cas clinique 7: Vous voyez ce nourrisson de 5 mois, pour avis sur de multiples éruptions urticariennes du tronc, sans facteurs déclenchant évidents (bains? repas?)  
Quel diagnostic envisagez-vous? Comment le confirmer?

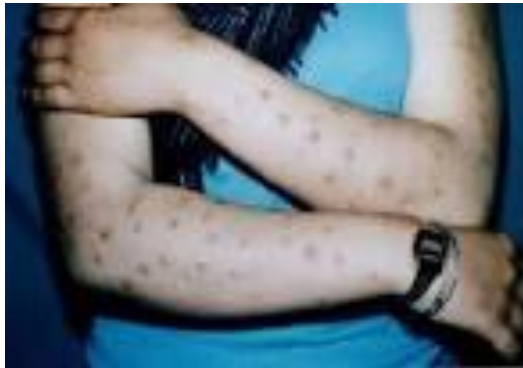



# Urticaire pigmentaire



Signe de Darier



# Mastocytose cutanée

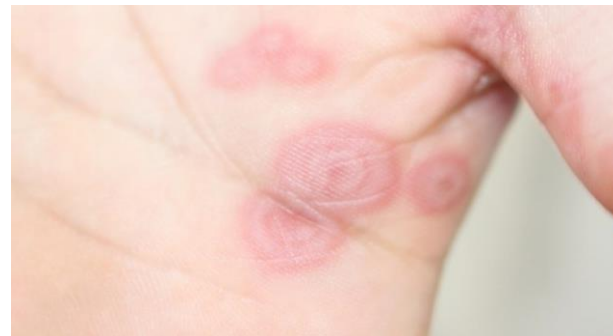- Dermatose chronique, banale et bénigne de l'enfant
- Apparition dans les 6 premiers mois de taches pigmentées brun-jaune, d'1/2 à 1 cm de diamètre, ovalaires, parfois profuses
- Les taches deviennent turgescents à la friction (signe de Darier), caractéristique de l'affection
- Le prurit est inconstant, mais il existe des formes avec signes généraux (flush) qui doivent faire rechercher des localisations viscérales. Formes bulleuses possibles chez le nourrisson
- La guérison par effacement spontané survient en général vers la puberté
- Pas de traitement de fond particulier, mais éviter les circonstances favorisant la dégranulation mastocytaire (aliments, médicaments, bains...) Antihistaminiques au long cours à discuter parfois.
- Les formes tardives après 10 ans nécessitent un suivi



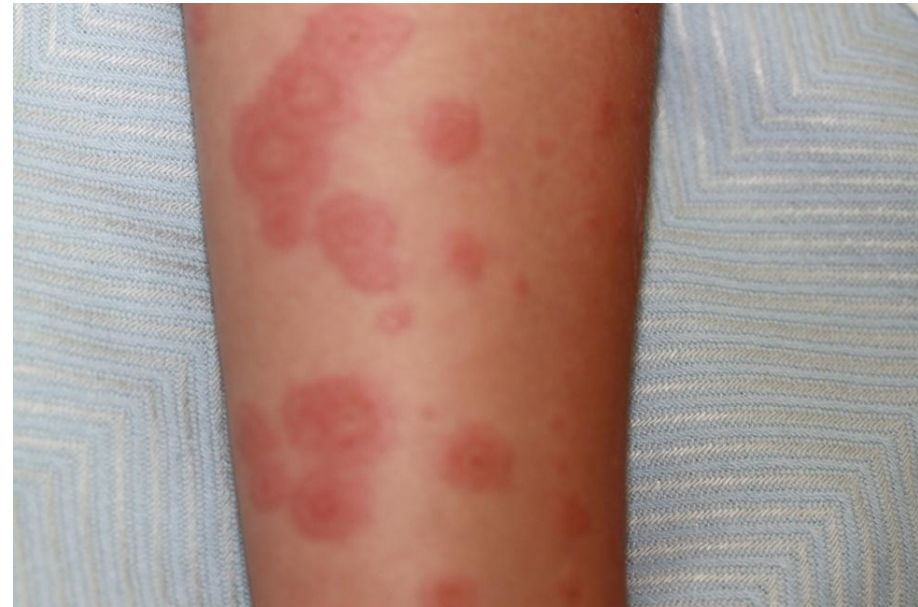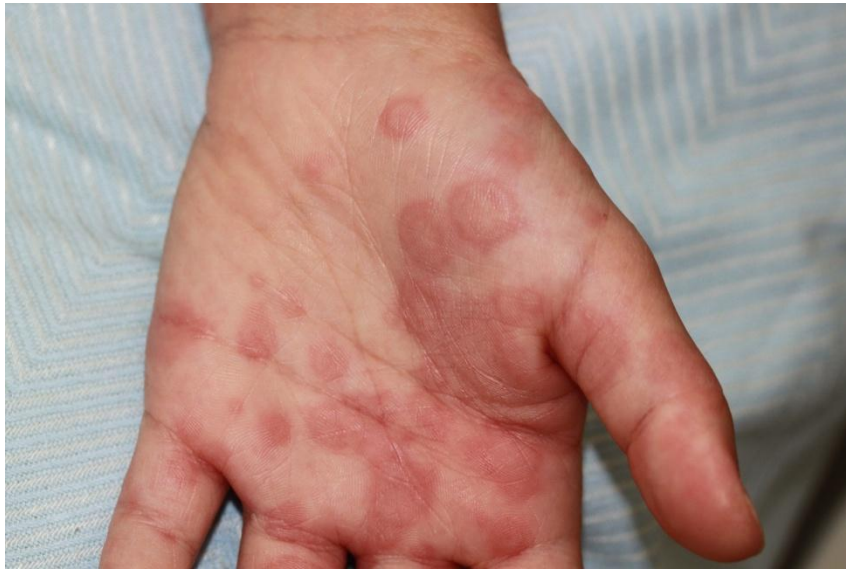## 4- Erythème polymorphe

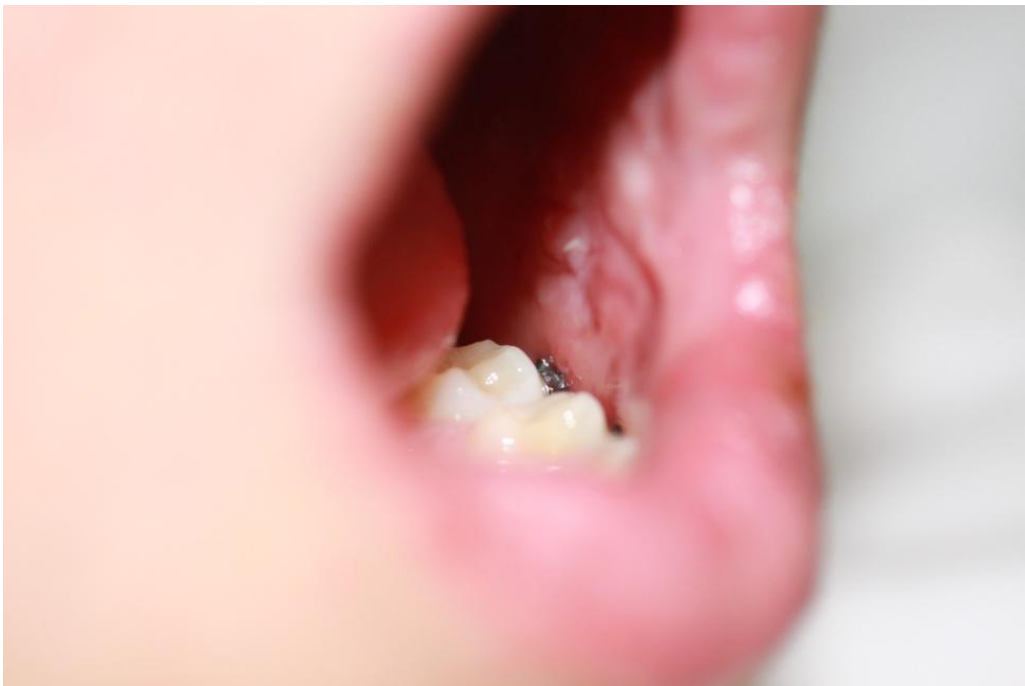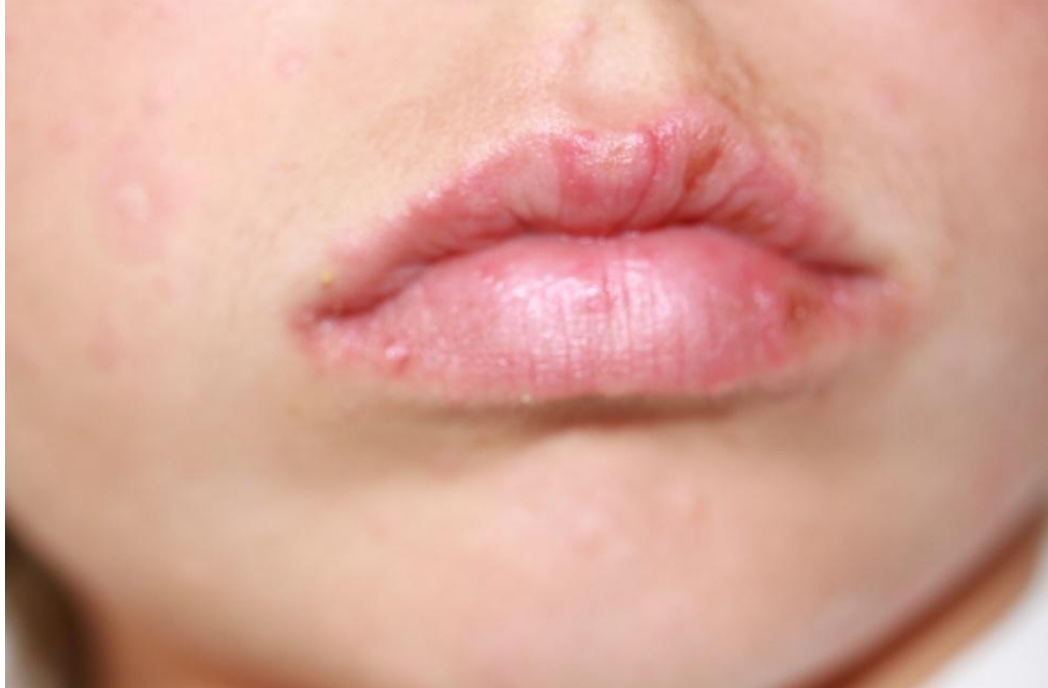# Erythème polymorphe (EP)

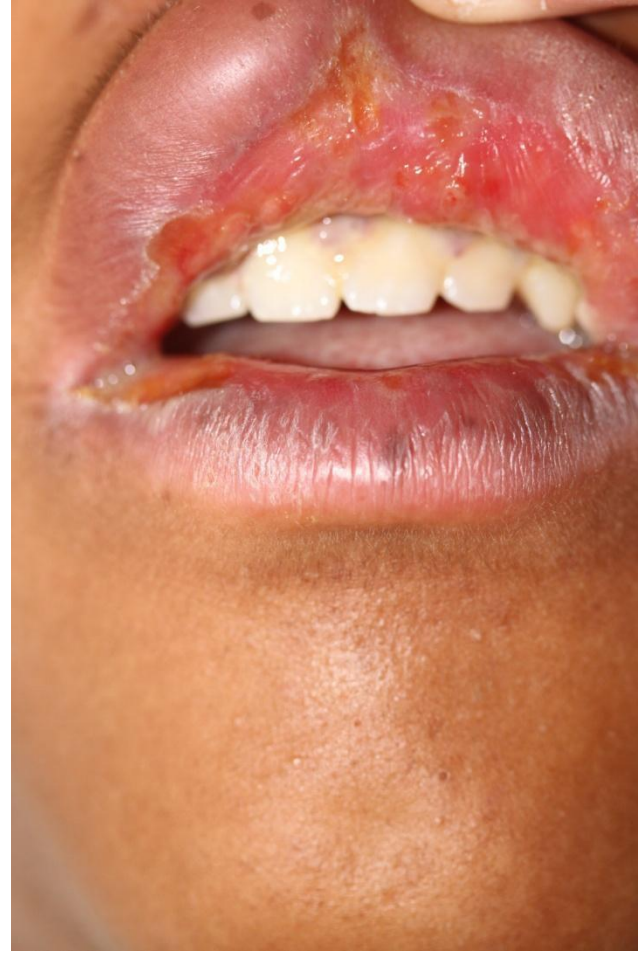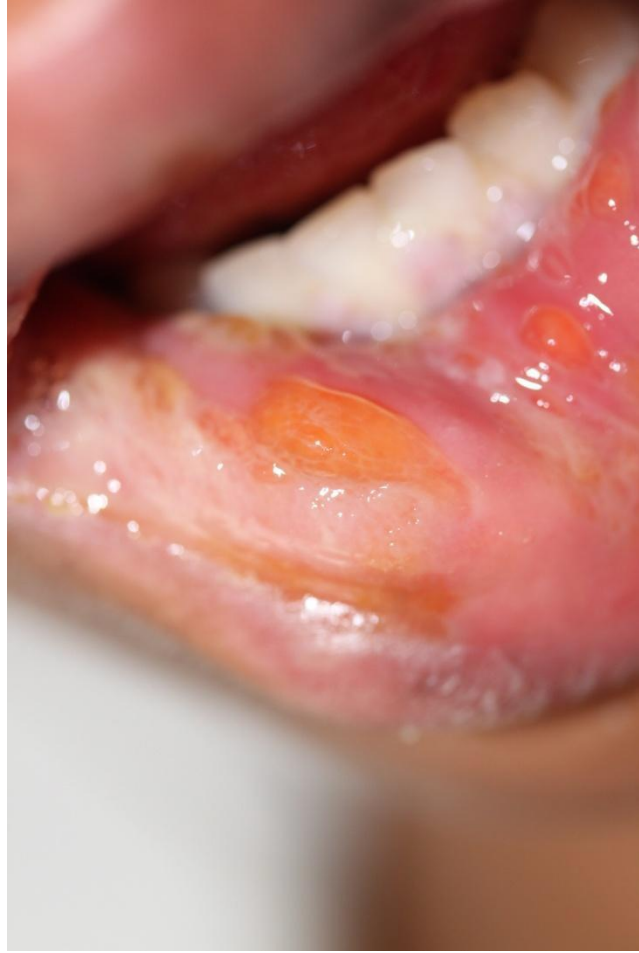- Cocarde ou cible
- 2 anneaux autour d' un disque central : 3 zones concentriques avec un centre inconstamment bulleux
- Localisation: coudes,genoux,mains,pieds,visage
- Fréquence des lésions érosives muqueuses définissant **EP majeur**
- Etiologie infectieuse le plus souvent ( herpes ou mycoplasme)
- Fréquence des récives

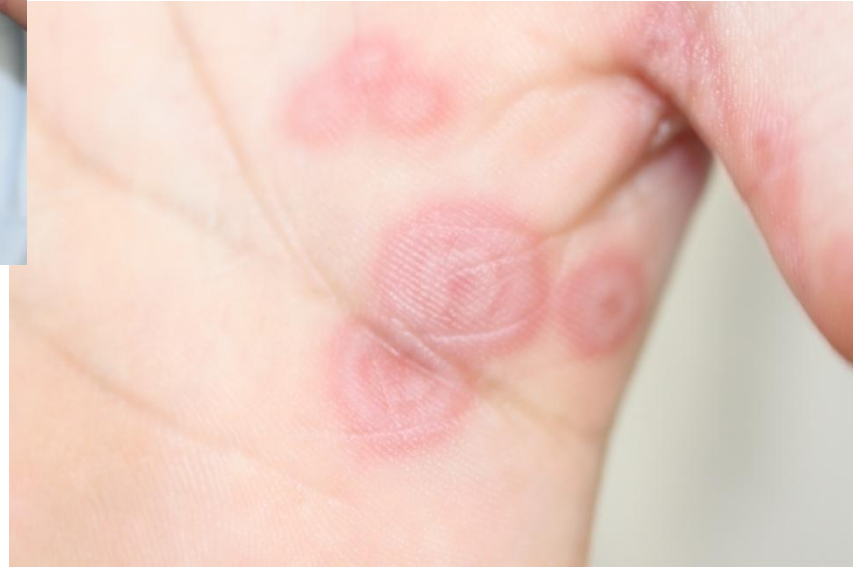
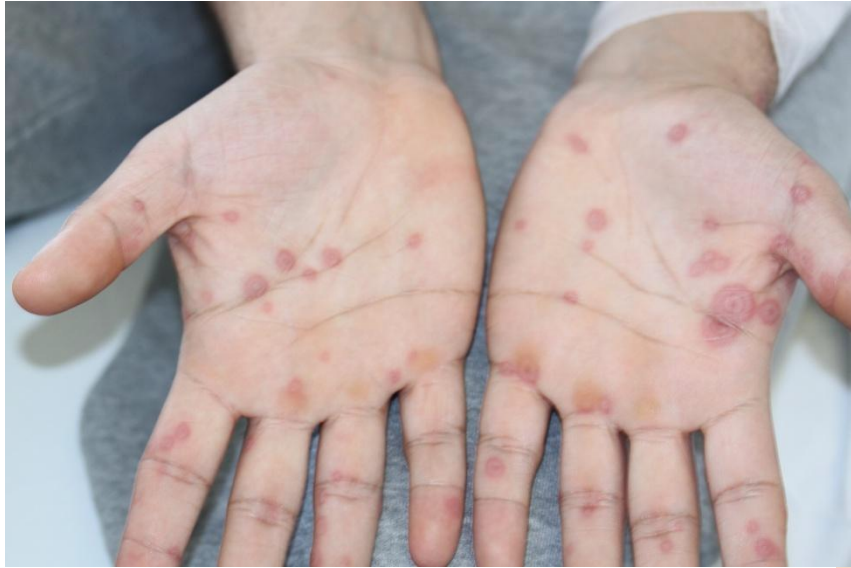
# EP enfant ,au cours infection à mycoplasma pneumoniae



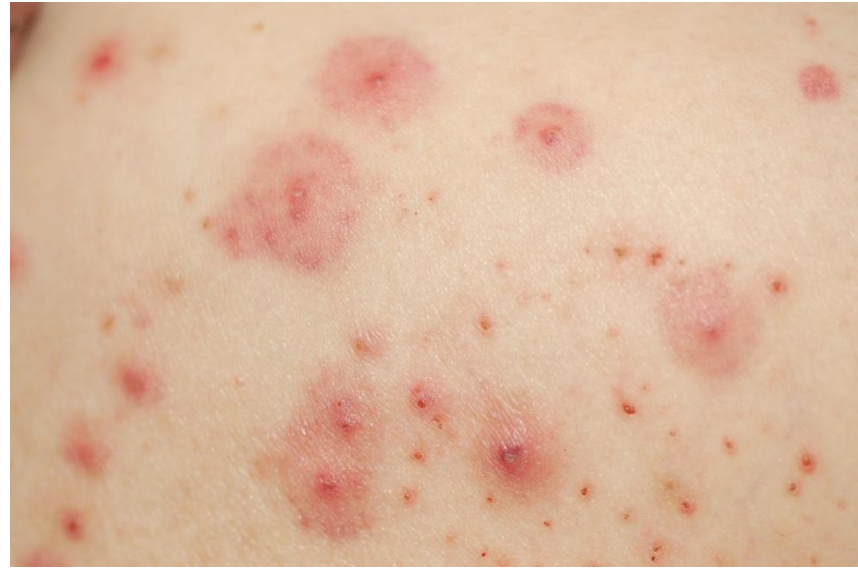
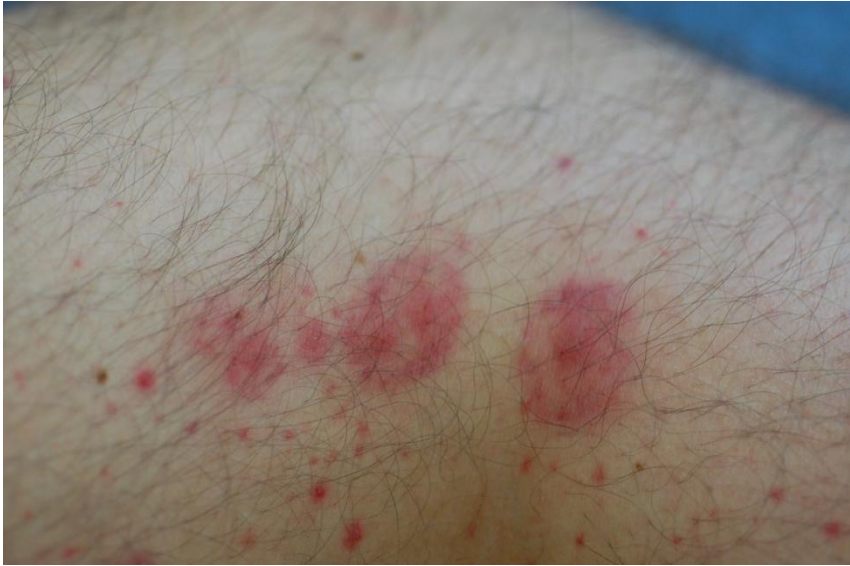


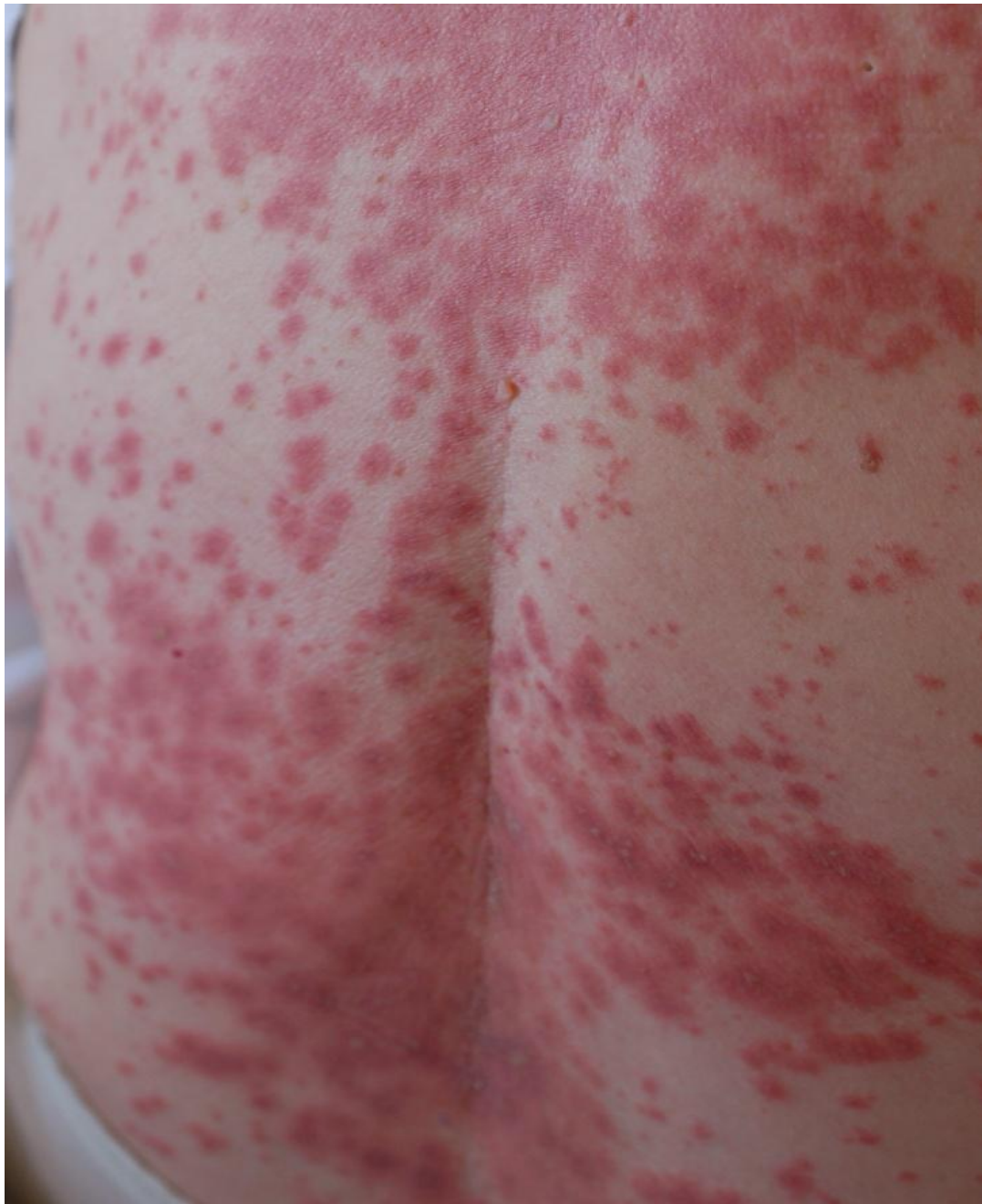



# pseudo cocardes atypiques





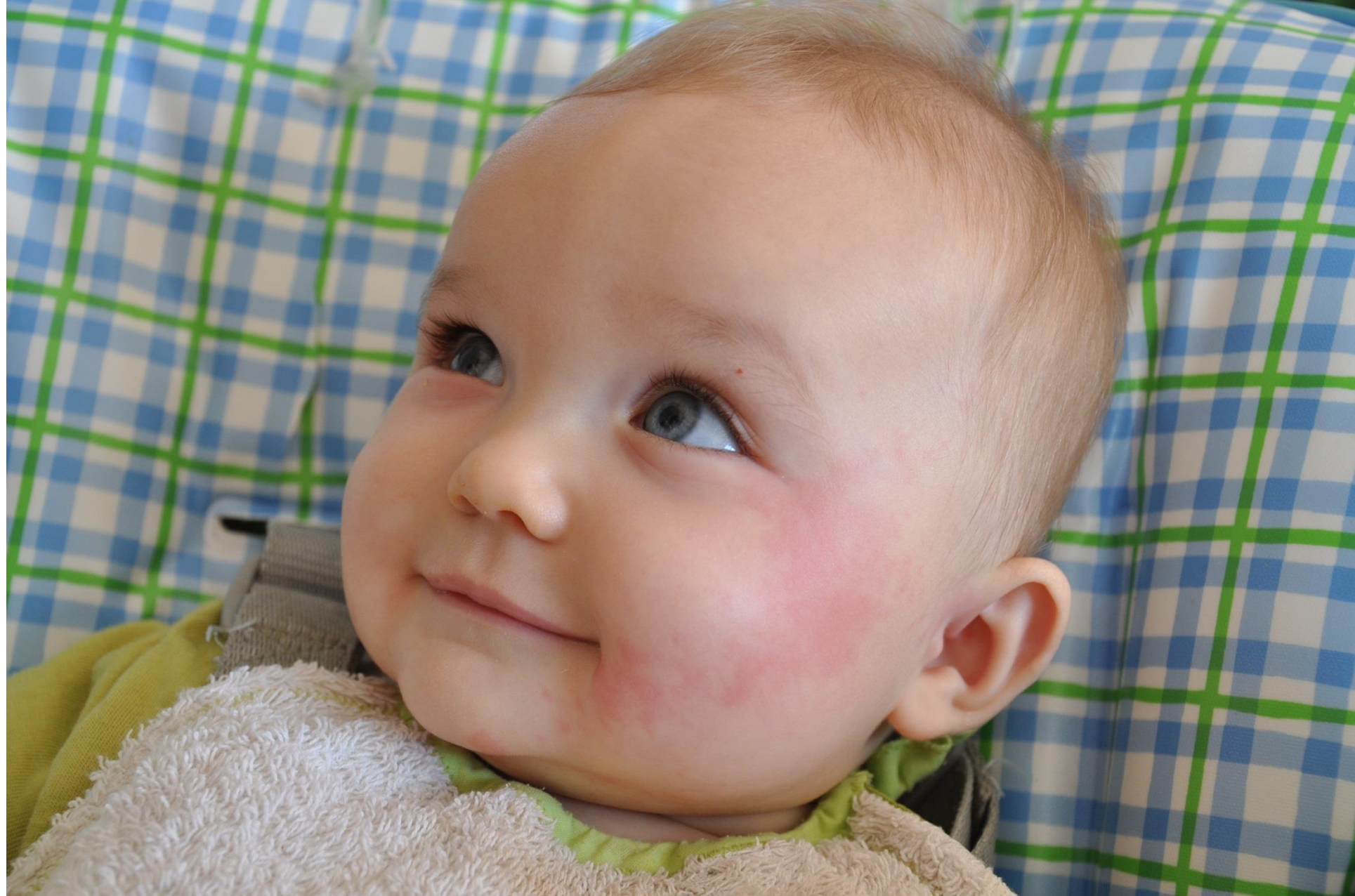

# Un cas clinique: Danaë, 6 mois

Éruptions unilatérales du visage  
après compotes de fruits







# Antécédents

- Père pollinose
- 38SA, grossesse gémellaire
- Accouchement provoqué par voie basse
- Forceps
- Allaitement maternel 2 mois, pas d'eczéma

# Histoire

- Allaitement maternel
- Transition au lait maternisé à 2 mois sans problèmes
- Diversification avec légumes à 5 mois : RAS
- Diversification compotes de fruits à 6 mois:
  - Éruption érythémateuse immédiate unilatérale à gauche
  - Disparition spontanée en 30 mn environ
  - Pas d'autres signes associés
  - Compote pommes, poires, abricots, bananes

# Votre diagnostic?

- Allergie alimentaire ?
  - Les arguments pour :
    - Réaction après prise alimentaire
    - Terrain atopique familial
  - Les arguments contre
    - Pas d'eczéma, pas de peau sèche
    - Caractère unilatéral et fixe de l'éruption
    - Absence de délai pour une sensibilisation
- Autre?...

# Quelques tests cutanés...

- Négatifs à tous les fruits testés



# Syndrome de flush gustatif

- Unilatéral et fixe
- Antécédents de forceps
- Lié à une atteinte du nerf auriculotemporal au moment de l'accouchement





# Les arguments du diagnostic pour un syndrome de flush gustatif unilatéral

- Caractère unilatéral du flush
  - Territoire du nerf facial
  - Après repas
- Régression rapide
- Absence de symptômes associés
- Notion de traumatisme (forceps)

# Conduite à tenir

- Pas d'éviction alimentaire
- Pas de bilan complémentaire
  - (thermographie)
- Tendence à une disparition spontanée

# physiopathologie

- Régénération aberrante des fibres du nerf auriculo-temporal lésé dans des circonstances traumatiques ou infectieuses, d'où formation préférentielle de fibres sympathiques d'où stimulation des glandes sudoripares et des vaisseaux sous-cutanés
- Signes cliniques :
  - Érythème
  - Sudation (Syndrome de Lucie Frey)
  - Larmes (syndrome de Bogorad)



