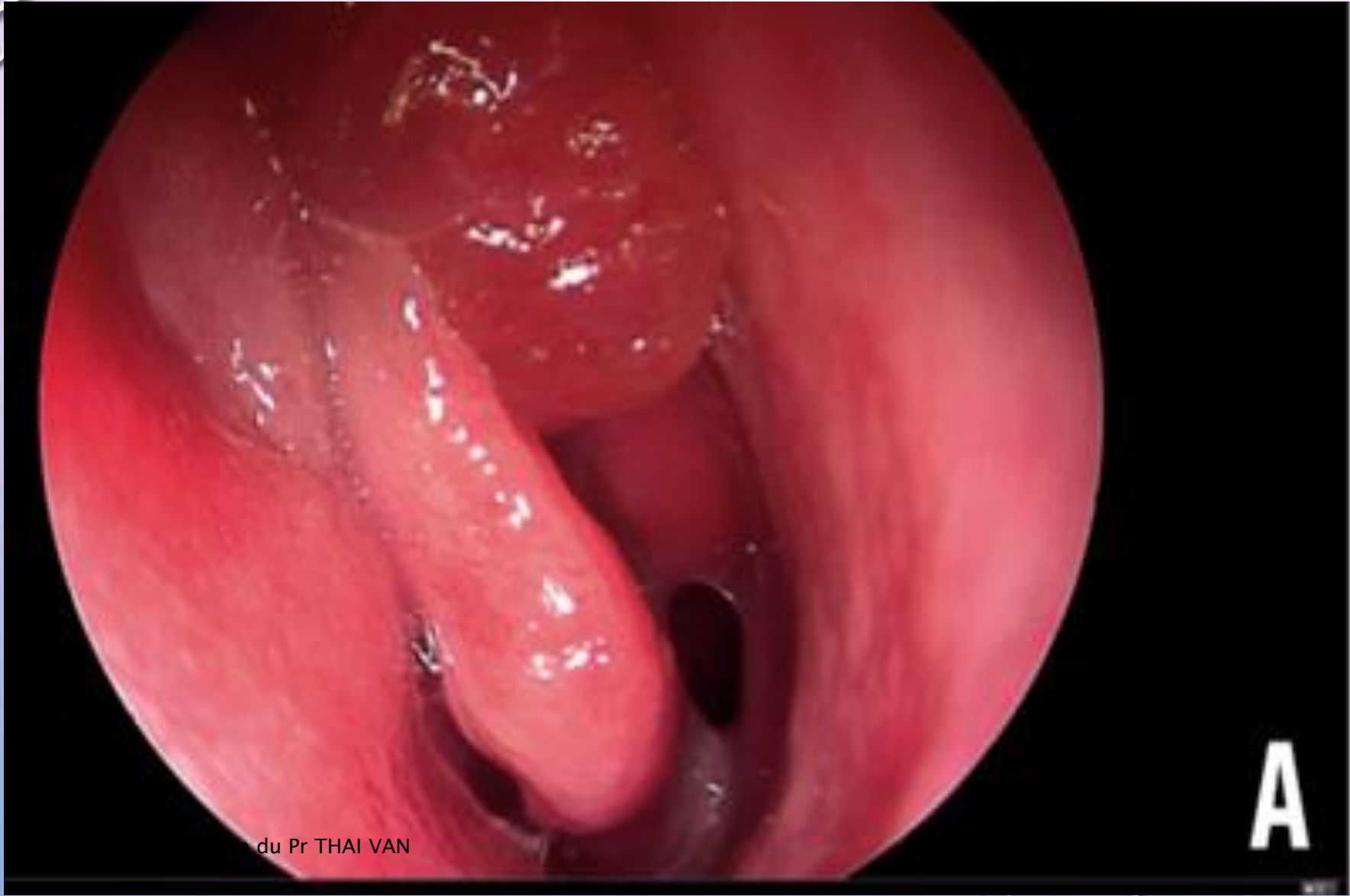

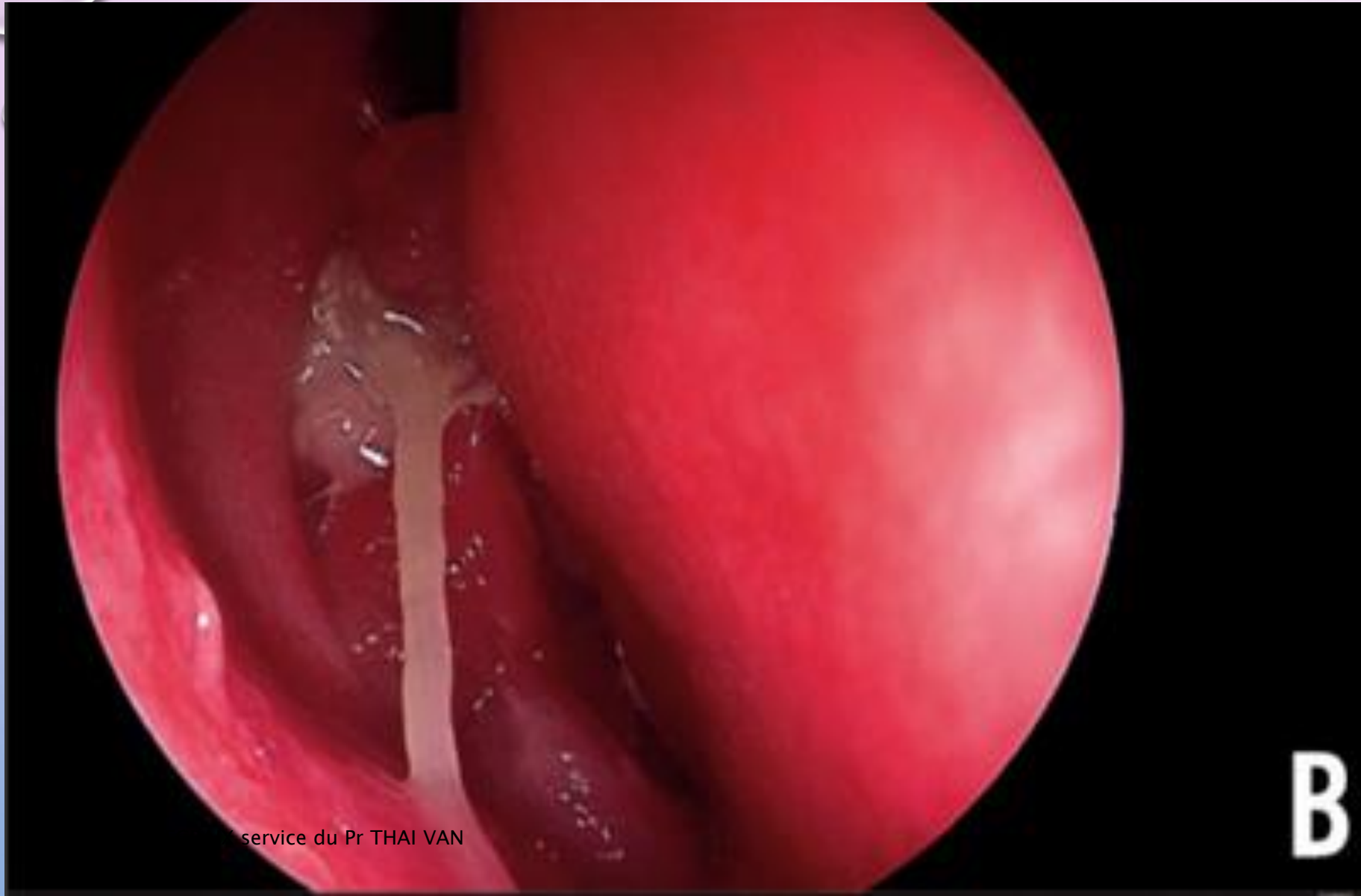
LES SINUSITES OEDEMATO PURULENTES

- LA PRÉVALENCE GLOBALE ESTIMÉE À 10,9 %, LES RHINO-SINUSITES CHRONIQUES (RSC) CONSTITUENT UN DES MOTIFS DE CONSULTATION LES PLUS FRÉQUENTS EN ORL.
- UNE RSC EST DÉFINIE PAR LA PRÉSENCE, PENDANT PLUS DE 12 SEMAINES CONSÉCUTIVES, DE DEUX OU PLUS DES SYMPTÔMES SUIVANTS : OBSTRUCTION OU CONGESTION NASALE, RHINORRHÉE ANTÉRIEURE OU POSTÉRIEURE, CÉPHALÉES OU PESANTEUR FACIALE, TROUBLES QUANTITATIFS DE L'ODORAT, TOUX.
- LORSQU'UN PATIENT PORTEUR D'UNE POLYPOSE NASO-SINUSIENNE PRÉSENTE DES SURINFECTIONS RÉPÉTÉES OU LORSQUE LE TRAITEMENT ANTIBIOTIQUE S'AVÈRE INEFFICACE UNE SINUSITE ŒDÉMATO-PURULENTE DOIT ÊTRE ÉVOQUÉE ET UNE **PATHOLOGIE SOUS-JACENTE RECHERCHÉE.**

- **LA SINUSITE ŒDÉMATO-PURULENTE (SOP) EST UNE FORME DE SINUSITE CHRONIQUE INFLAMMATOIRE BILATÉRALE SE TRADUISANT PAR UN ŒDÈME DE L'ENSEMBLE DE LA MUQUEUSE NASO-SINUSIENNE, AVEC PRÉSENCE DE SÉCRÉTIONS MUCO-PURULENTES**
- **PANSINUSITE PURULENTE CHRONIQUE OU UNE POLYPOSE ATYPIQUE, PARTICULIÈREMENT LORSQUE LES VOIES AÉRIENNES INFÉRIEURES SONT ÉGALEMENT INFLAMMATOIRES OU INFECTÉES (TOUX CHRONIQUE AVEC EXPECTORATIONS PURULENTES).**
- **TROIS ÉTIOLOGIES DOIVENT ÊTRE ABORDÉES DEVANT UNE SOP : UN DÉFICIT IMMUNITAIRE OU UNE ANOMALIE CONGÉNITALE DU DRAINAGE MUCO-CILIAIRE COMME LA MUCOVISCIDOSE, OU LES DYSKINÉSIES CILIAIRES PRIMITIVES (DCP).**



du Pr THAI VAN



service du Pr THAI VAN

CLINIQUE

- IL FAUT DONC SAVOIR ÉVOQUER CE DIAGNOSTIC DEVANT UNE PANSINUSITE PURULENTE CHRONIQUE OU UNE POLYPOSE ATYPIQUE, PARTICULIÈREMENT LORSQUE LES VOIES AÉRIENNES INFÉRIEURES SONT ÉGALEMENT INFLAMMATOIRES OU INFECTÉES (TOUX CHRONIQUE AVEC EXPECTORATIONS PURULENTES)⁽²⁾.
- TROIS ÉTIOLOGIES DOIVENT ÊTRE ABORDÉES DEVANT UNE SOP : UN DÉFICIT IMMUNITAIRE OU UNE ANOMALIE CONGÉNITALE DU DRAINAGE MUCO-CILIAIRE COMME LA MUCOVISCIDOSE, OU LES DYSKINÉSIES CILIAIRES PRIMITIVES (DCP).

LE CONTEXTE CLINIQUE

- L'INTERROGATOIRE RECHERCHE L'ATTEINTE PULMONAIRE. LES SYMPTÔMES SOUVENT ANCIENS
- IL S'ÉCOULE EN MOYENNE 13 ANS ENTRE LES PREMIERS SYMPTÔMES ET LE DIAGNOSTIC DE BRONCHECTASIES⁽³⁾. ON RETROUVE AINSI UN ENCOMBREMENT BRONCHIQUE CHRONIQUE, UNE TOUX GRASSE QUOTIDIENNE ÉMAILLÉS D'EXACERBATIONS ET DE SURINFECTIONS.
- L'EXISTENCE D'UNE TOUX MATINALE CHRONIQUE, PRODUCTIVE DOIT AINSI CONDUIRE LE PRATICIEN ORL À PRESCRIRE UN SCANNER THORACIQUE (EN COUPES MILLIMÉTRIQUES) À LA RECHERCHE D'UNE DILATATION DES BRONCHES (DDB) OU D'UNE BRONCHECTASIE.
- SOUVENT MÉCONNUE OU ÉTIQUETÉE COMME UNE « BRONCHITE ENTRETENUE PAR UNE SINUSITE », LA DÉCOUVERTE D'UNE DDB IMPOSE UN BILAN ÉTIOLOGIQUE ET UNE CONSULTATION DE PNEUMOLOGIE AFIN D'ASSURER UNE PRISE EN CHARGE ADAPTÉE.
- UNE CONSANGUINITÉ FAMILIALE ET UNE ATTEINTE RESPIRATOIRE SUPÉRIEURE ET INFÉRIEURE ORIENTERA VERS UNE PATHOLOGIE GÉNÉTIQUE (MUCOVISCIDOSE, DCP).
- LE PASSÉ « OTITIQUE » DU PATIENT EST ÉGALEMENT CAPITAL. LA PRÉSENCE D'UNE OTITE SÉRO-MUQUEUSE (OSM) DEPUIS L'ENFANCE ORIENTE VERS LE DIAGNOSTIC DE DÉFICIT IMMUN OU DE DCP.

DEFICIT IMMUNITAIRE

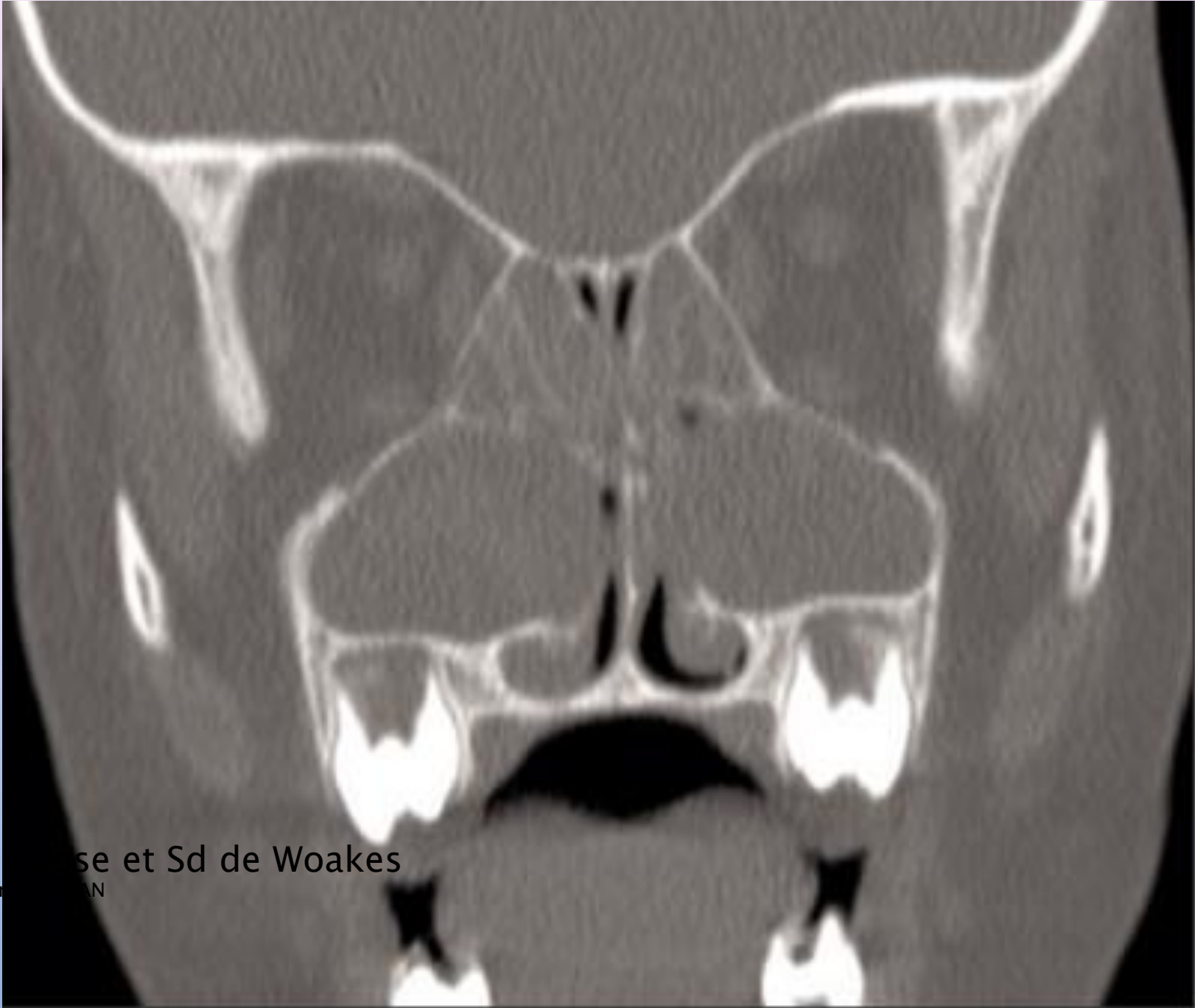
- UN DÉFICIT IMMUNITAIRE, CONGÉNITAL OU ACQUIS, PEUT FAVORISER LE DÉVELOPPEMENT DE PATHOLOGIES SINUSIENNES ASSOCIÉES À DES BRONCHECTASIES.
- LE PLUS SOUVENT D'UN DÉFICIT PORTANT SUR L'IMMUNITÉ HUMORALE : PANHYPOGAMMAGLOBULINÉMIE OU DÉFICIT SUR UNE CLASSE (IGA, IGM, IGG) OU UNE SOUS-CLASSE D'IGG (FRÉQUENTS)
- LES DÉFICITS DE L'IMMUNITÉ CELLULAIRE PEUVENT ÉGALEMENT ÊTRE EN CAUSE. .
- CE DIAGNOSTIC DOIT ÊTRE ÉVOQUÉ EN PRIORITÉ DEVANT L'APPARITION DE SURINFECTIONS BACTÉRIENNES CHEZ UN PATIENT PRÉSENTANT UNE PNS BIEN CONTRÔLÉE PAR LE TRAITEMENT CORTICOÏDE LOCAL⁽⁴⁾. DEVANT UNE RÉSISTANCE AUX AB.
- LEUR DÉPISTAGE EST MAJEUR CAR LES DÉFICITS IMMUNS PARTIELS PEUVENT SE COMPLÉTER ET ÉVOLUER VERS UN DICV. UN TRAITEMENT SUBSTITUTIF PAR INJECTIONS D'IMMUNOGLOBULINES PEUT ÊTRE MIS EN PLACE PAR VOIE VEINEUSE PÉRIPHÉRIQUE OU SOUS-CUTANÉE.

DEFICIT IMMUNITAIRE PARACLINIQUE

- NFS, CRP,
- ÉLECTROPHORÈSE DES PROTÉINES, DOSAGE PONDÉRAL DES IMMUNOGLOBULINES ET DES SOUS CLASSES D'IGG, 1, 2, 3 ET 4,
- DOSAGE DES ANCA ET DES ANTICORPS ANTINUCLÉAIRES,
- DOSAGE DES ANTICORPS VACCINAUX (DIPHTÉRIE, PNEUMOCOQUE, TÉTANOS).

MUCOVISCIDOSE

- FRÉQUENTE EN EUROPE (1 NOUVEAU-NÉ SUR 3 000), ALORS QU'ELLE EST TRÈS RARE DANS LES POPULATIONS AFRICAINES ET ASIATIQUES.
- DE TRANSMISSION AUTOSOMIQUE RÉCESSIVE, LA MUCOVISCIDOSE EST LIÉE À DES MUTATIONS DES DEUX ALLÈLES CODANT POUR LE GÈNE
- SON DÉFAUT OU SON ABSENCE DE FONCTION ENTRAÎNE UNE AUGMENTATION DE LA VISCOSITÉ DU MUCUS QUI, IMPACTÉ SUR L'ÉPITHÉLIUM, DEVIENT UN VÉRITABLE « NID » POUR LES BACTÉRIES, DONT LE *PSEUDOMONAS AERUGINOSA*, QUI PARTICIPENT ACTIVEMENT À LA DÉGRADATION DE LA FONCTION PULMONAIRE.
- PLUS DE 1 300 MUTATIONS DU GÈNE CFTR SONT CONNUES AUJOURD'HUI, LA PLUS FRÉQUENTE EST LA MUTATION F508. CEPENDANT, LA SÉVÉRITÉ DE L'ATTEINTE RESPIRATOIRE ET DIGESTIVE EST VARIABLE SELON LES MUTATIONS ET LES PATIENTS.



Polypose sur mucoviscidose et Sd de Woakes

Dr J-L DEGRAIX service du Pr. ...

MUCOVISCIDOSE

- PARFOIS PATIENTS CINQUANTENAIRES, FORME FRUSTES NON DIGESTIVES.
- LE DÉPISTAGE NÉONATAL EST GÉNÉRALISÉ EN FRANCE DEPUIS 2002 GRÂCE AU TEST DE GUTHRIE.
- L'ATTEINTE RHINO-SINUSIENNE PRÉCOCE CHEZ PLUS DE 50 % DES PATIENTS SYNDROME DE WOAKES.
- LE DIAGNOSTIC DE MUCOVISCIDOSE REPOSE SUR LA PRÉSENCE D'UNE ATTEINTE SINO-PULMONAIRE AVEC UN TEST DE LA SUEUR POSITIF (CHLORE SUDORAL > 60 MMOL/L) ET/OU LA DÉCOUVERTE DE DEUX MUTATIONS DU GÈNE CFTR.
- UNE PRISE EN CHARGE PLURIDISCIPLINAIRE EST CAPITALE : ORL, PNEUMOLOGUES, PÉDIATRES ET GASTROENTÉROLOGUES.

DYSKINESIES CILIAIRES PRIMITIVES

- LES DCP CONSTITUENT UN GROUPE HÉTÉROGÈNE DE MALADIES RESPIRATOIRES GÉNÉTIQUES RARES (1 NAISSANCE SUR 20 000), MODE AUTOSOMIQUE RÉCESSIF.
- UNE DÉTRESSE RESPIRATOIRE NÉONATALE EST PARFOIS RETROUVÉE. , UNE TOUX ET UNE BRONCHORRHÉE CHRONIQUE ET DES OTITES À RÉPÉTITION.
- DANS PRESQUE 50 % DES CAS, IL EXISTE UN SITUS INVERSUS SYNDROME DE KARTAGENER⁽⁶⁾.
- AU NIVEAU PULMONAIRE, UNE DDB SE CONSTITUE RAPIDEMENT.
- COMME DANS LA MUCOVISCIDOSE, UNE INFECTION CHRONIQUE À *PSEUDOMONAS AERUGINOSA* SE CONSTITUE DANS LES VOIES AÉRIENNES SUPÉRIEURES ET INFÉRIEURES.

DYSKINESIES CILIAIRES PRIMITIVES

- LE TRAITEMENT DE L'OSM EST COMPLEXE. LES AÉRATEURS TRANSTYMPANIQUES SE BOUCHENT AISÉMENT CAR LA GLUE EST TRÈS ÉPAISSE FORMANT DES CYLINDRES SÉCHÉS DANS L'AÉRATEUR ET ENTRAÎNANT SOUVENT LEUR EXPULSION PRÉCOCE⁽³⁾.
- L'ATTEINTE OTITIQUE AINSI DÉCRITE EST TRÈS ÉVOCATRICE DE DCP.
- CHEZ L'ADULTE, LES TROUBLES DE LA FERTILITÉ ♀ ET ♂ .
- LE DIAGNOSTIC DE DCP REPOSE SUR L'IDENTIFICATION D'ANOMALIES DU BATTEMENT CILIAIRE ET LA DÉCOUVERTE DE DÉFAUT DE L'ULTRASTRUCTURE DES CILS (ABSENCE DE BRAS DE DYNÉINE, ABSENCE DE FIBRES RADIAIRES OU TRANSPOSITION DE MICROTUBULES PÉRIPHÉRIQUES).

DYSKINESIES CILIAIRES: DIAGNOSTIC PARACLINIQUE

- L'ANALYSE DU BATTEMENT CILIAIRE EST RÉALISÉ, *EX VIVO*, SUR DES CELLULES ÉPITHÉLIALES DES VOIES AÉRIENNES SUPÉRIEURES OU INFÉRIEURES RECUEILLIES PAR BROSSAGE (DE LA SURFACE DU CORNET INFÉRIEUR, DU CORNET MOYEN OU DE L'ÉPITHÉLIUM BRONCHIQUE) APRÈS UN TRAITEMENT ANTIBIOTIQUE.
- AU NIVEAU NASAL, CE GESTE PEU AGRESSIF, PERMET UN DIAGNOSTIC PRÉCOCE.
- IL EST COMPLÉTÉ PAR UNE BIOPSIE DE LA MUQUEUSE NASALE POUR L'ANALYSE EN MICROSCOPIE ÉLECTRONIQUE DE L'ULTRASTRUCTURE DES CILS. LE TRAITEMENT EST SYMPTOMATIQUE.