


Photodermatoses et explorations photobiologiques

Dr Pauline Pralong
Service de dermatologie, allergologie et photobiologie
CHU Grenoble-Alpes



Photodermatoses

= Dermatoses inflammatoires en lien avec l'exposition solaire

Photodermatoses aggravées par le soleil

- Lupus, Dermatomyosite
- Rosacée, Dermite séborrhéique

Photodermatoses Révélées par le soleil
= Photodermatoses « stricto sensus »

- Herpes, photosensibilité du patient VIH
- « Dermatoses actiniques » (lichen, granulome, porokératose actiniques...)
- Génomatoses avec photosensibilité (Darier, pemphigus familial...)

Photodermatoses « stricto sensus »

Présence de chromophores anormaux dans la peau

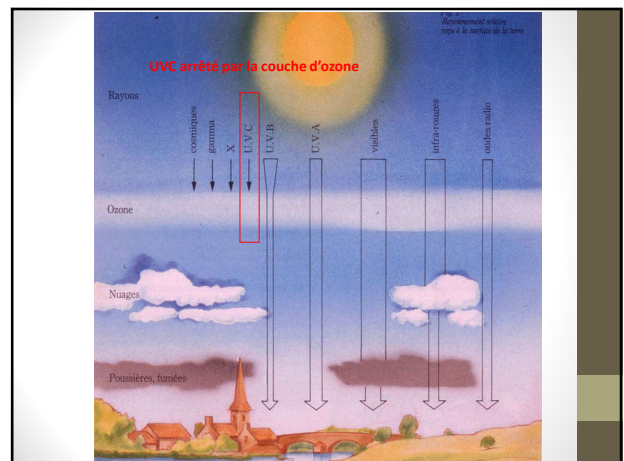
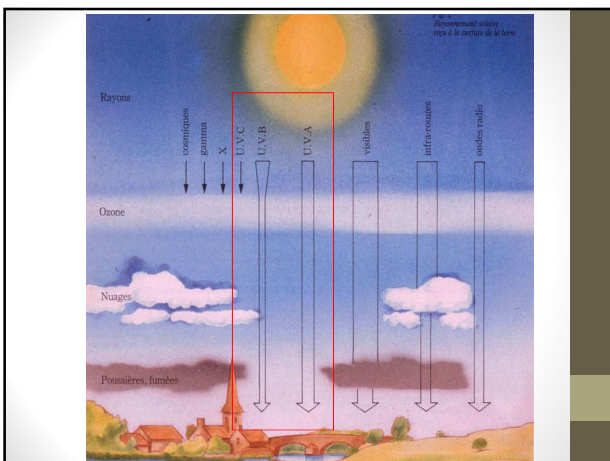
Endogènes	Exogènes	Inconnus
<ul style="list-style-type: none"> - Porphyries - Erythème pellagroïde 	<ul style="list-style-type: none"> - Phototoxicité ou photoallergie - De contact ou systémique 	<ul style="list-style-type: none"> - Lucite - Urticatoire solaire - Dermate actinique chronique - Hydroa vacciniforme



EXPLORATIONS PHOTOBIOLOGIQUES

Explorations photobiologiques: Quel matériel?




Lampe UVB Large Spectre (Waldmann 802L)
Lampe UVA1 Haute Pression (Waldmann 700L)





Explorations photobiologiques: Quels tests?

- 1) Mesure de la **Dose Erythémateuse Minimale (DEM)** en UVB et UVA
- 2) Mesure de la **Dose Urticarienne Minimale (DUM)** en UVB ou UVA et en lumière visible si urticaire solaire
- 3) **Phototests itératifs** UVA et UVB
- 4) **Photopatch tests** en UVA +/- UVB

La Dose Erythémateuse Minimale

- **Qu'est ce que c'est?**
Dose la plus faible d'UV capable de déclencher après 24h un érythème actinique (coup de soleil)
→ Quantifie la sensibilité aux UV
 - Dépend du phototype: DEM 60 fois plus élevée si peau noire
 - Bronzage: augmente par 10 la DEM
- **Comment la mesurer?**
Test de Saidman: administration de doses croissantes d'UVB ou UVA à J0 grâce au sensitomètre
Lecture à J1 (24h): DEMB chiffrée en mJ/cm^2 , DEMA en J/cm^2

Si DEM UVB effondrée → évoquer Dermatite actinique chronique DAC

Si DEM UVA abaissée → évoquer Photosensibilisation médicamenteuse

Photo JC Beani

La Dose Urticarienne Minimale (DUM)

- **Qu'est ce que c'est?**
Dose la plus faible d'UV capable de déclencher une urticaire solaire
→ Quantifie le seuil de déclenchement d'une urticaire solaire (et donc sa sévérité)
→ Et son spectre d'action (UVA, UVB, visible...)
- **Comment la mesurer?**
Lecture précoce à 20min du Test de Saidman (UVB ou UVA)
Si présence d'urticaire : évaluation de la dose minimale d'UV nécessaire pour la déclencher

Photos P.Pralong

Phototests itératifs

- **Qu'est ce que c'est?**
Méthode de diagnostic des lucites consistant à irradier de fortes doses d'UV sur des zones localisées afin de reproduire les lésions spontanées de la maladie
- **Comment les pratiquer?**
Exposer sur 3 jours consécutifs une zone de peau de 5×5 cm avec:
 - Phototests UVB: 4.5DEM
 - Phototests UVA: $3 \times 20 \text{ J}/\text{cm}^2$

Lecture à 96h +/- J7+/- J15

Photos P.Pralong

Photopatchtests

- **Qu'est ce que c'est?**

Tests épicutanés exposés ou non aux UVA+/- UVB.
Permet de diagnostiquer les photoallergies

- **Comment les pratiquer?**

- Batterie « photoallergènes »
- +/- Produits apportés par le patient (crème solaire, cosmétiques,...)
- +/- médicaments
- +/- batterie AINS si suspicion d'allergie de contact au ketoprofène

En 2 à 3 exemplaires: un témoin, un pour exposition UVA (5J/cm2), un autre pour exposition UVB (0.75DEMB)

Irradiation à J1 et J2

Lecture à 96h +/- J7

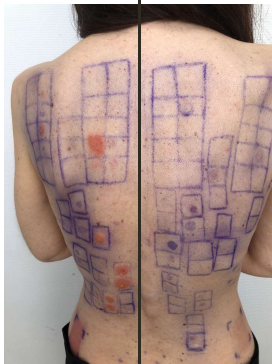
Batterie photoallergènes utilisée à Grenoble

Anciens Filtres UV	
Filtres solaires UVB	
p-Aminobenzoic Acid (PABA)	10%
2-Ethylhexyl-p-Methoxycinnamate (Parsol MCX)	10%
Isomyl-p-Methoxycinnamate	10%
3-(4-Methylbenzylidene)-Camphor	10%
Filtres solaires UVA	
4-Tert-Butyl-4-Methoxy-Dibenzoylmethane	10%
Filtres solaires large spectre	
Benzophenone-3 (oxybenzone) (Eusolex4360)	10%
Benzophenone-4	2%
Octocrylene	10%
Nouveaux Filtres UV	
Drometrizole trisloxane	10%
Méthylène bis-benzotriazolyl tetraméthylbutylphényl	10%
Bis-éthylhexyloxyphenol méthoxyphenyltriazine	10%
Ethylhexyl triazone	10%
Diéthylhexyl butamido triazone	10%
Médicaments	
Ketoprofène	1%
Chlorpromazine	0.1%
Pronephazone	0.1%
Antiseptiques	
Triclosan	2%
Triclocarbanide	1%
Cosmétiques	
Fragrance max 1	8%
Musk ambrette	5%
Végétaux	
Acide usnique	0.1%
OAK moss absolute	2%
Lactone max	0.1%

Avenel Audran, An. Dermatol. Venerool 2009
Gonçalo et al, Contact Dermatitis 2013

Lecture à 96h

Avec UVA

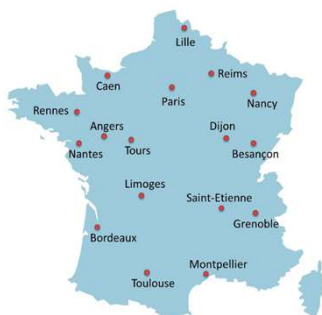

Sans UVA

Déroulement pratique des explorations photobiologiques

→ 4 visites de 30 à 45min

- **J0**
 - Exposition aux UVB et UVA pour DEM
 - Lecture à 20min → si urticaire calcul de la DUM
 - Phototests: 1^{er} série
 - Pose des photopatch tests
- **J1**
 - Lecture des DEM
 - Phototests: 2^{er} série
 - Irradiation des photopatch tests : 1^{er} série
- **J2**
 - Phototests: 3^{er} série
 - Lecture n°1 photopatch tests
- **J4 +/- J7**
 - Lecture n°2 photopatch tests
 - Lecture des phototests



CHU français effectuant des explorations photodermatologiques
D'après Moreau et al. *Annal Dermatol Venerool* 2019

Cas cliniques

Femme de 49 ans , sans antécédent

Août 2007: Vacances à l'île d'Oléron

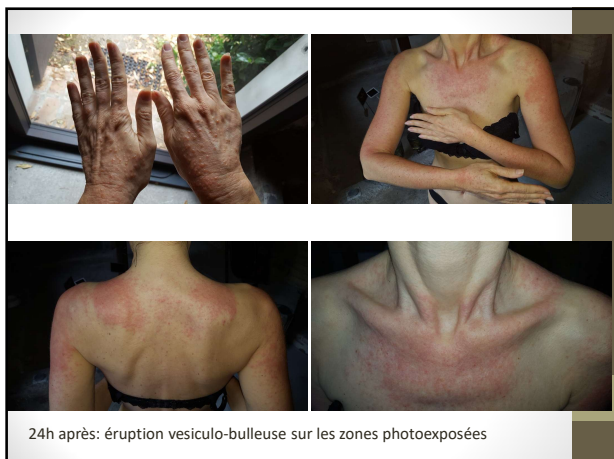

24h après: lésions d'eczéma aigu sur la zone d'application de la crème

Juillet 2018: Pédalo et baignade au lac d'Annecy



Bonne photoprotection avec produit de protection solaire SPF 50+



24h après: éruption vésiculo-bulleuse sur les zones photoexposées

- Reprise de l'anamnèse
- 1997:
 - 1^{er} août: Traumatisme du genou droit → Application de KETUM® gel pendant 8 jours
 - 6 au 21 août: Vacances aux îles Baléares
 - 22 août: au retour de vacances, consulte SOS médecin pour réaction de type eczéma vésiculo-bulleux du genou droit
 - Régression des lésions sous dermocorticoïdes
- N'a plus utilisé de gel Ketoprofène par la suite

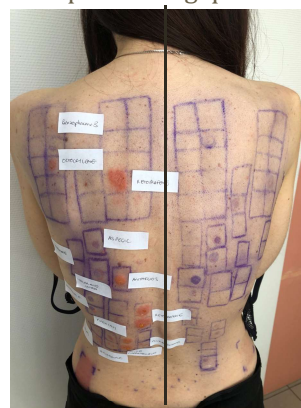


Explorations allergologiques - Octobre 2018

- Patch-tests BSE et batterie cosmétique:
 - + Nickel
 - Patch tests Ketum gel et crèmes solaires : négatifs à 72h, 96h et J7
- Adressée pour explorations photobiologiques

Explorations photobiologiques - Mars 2019

Avec UVA



Sans UVA

Lecture à 96h

- DEM UVA et UVB normales
- Phototests itératifs UVA et UVB normaux

Diagnostic retenu:

Photoallergie de contact au ketoprofène avec sensibilisation croisée :

- À l'acide tiaprofénique
- À l'octocrylène au au benzophenone 3 (filtres solaires)

Contre-indication à l'avenir

- Du **Kétoprofène**, de l'**acide tiaprofénique** sous toutes leurs formes.
 - Autorisation des autres AINS (*ibuprofène* et *diclofenac* réintroduits chez la patiente avec une bonne tolérance)
- Des PPS chimiques contenant **octocrylène** ou **benzophenone 3**
- Du **Fenofibrate** (non testé chez la patiente mais risque d'allergie croisée ++)

• **Déclaration en pharmacovigilance et cosmétovigilance**

Les photoallergies de contact au ketoprofène

- Cause la plus fréquente de photoallergie de contact en France et en Europe
- Tableaux cliniques sévères: eczéma aigu bulleux
- Voie de sensibilisation: gel ketoprofène: une seule application peut suffire
- Une fois sensibilisé → à vie!
- Spectre d'absorption UVB et UVA

• Ketoprofène +UV → dérivé **diphenylcétone**

Ketoprofène **Oxybenzone** **Acide tiaprofénique** **Fenofibrate**

- Pas de réactivité croisée avec les AINS du même groupe

Leonard et al. Annal Dermatol 2005
Beani, EMC 2015

KETOPROFENE **OCTOCRYLENE**

- Pas de parenté chimique entre kétoprofène et octocrylène
- Mais co-photosensibilisation fréquente
- **Hypothèse: l'octocrylène lui même ne serait pas en cause**
- **Photosensibilisation croisée probable entre ketoprofène et produit de dégradation de l'octocrylène**

Fréquence ++ des faux-photoPT octocrylène négatifs

Almost Missed It! Photo-contact Allergy to Octocrylene in a Ketoprofen-sensitized Subject
Oliver Aerts, MD; An Goossens, RPharm, PhD; An Berceels, MD, PhD; and Julien Lambert, MD, PhD

Figure 4. Bullous photoallergic to Fenofen gel containing Octocrylene

PRECIS
Ketoprofen is a well-known photosensitizer, and individuals sensitive to other chemical, including octocrylene, often react, although photoallergic reactions to the UV filter seem to have diversified recently.

Chemical Research in Toxicology

Benzophenone Accumulates over Time from the Degradation of Octocrylene in Commercial Sunscreen Products
C. A. Downs*, Joseph C. DiNardo, Didier Siten, Alex M. S. Rodrigues, and Philippe Lehoucq

ABSTRACT: Benzophenone is a strong, cytotoxic, and mutagenic disruptor. Its presence in food products or food packaging is banned in the United States, under California Proposition 65, but it is still widely used in cosmetics, in particular in sunscreens, in baby lotions, and in drug ointments, and in cosmetics. The presence of benzophenone in sunscreens was previously reported in a study of 111 of 111 sunscreens. In this study, we investigated the presence of benzophenone in sunscreen products. (1) whether benzophenone accumulates in the presence of octocrylene.

Down et al. Chem Res Tox 2020

The presence of benzophenone in sunscreens and cosmetics containing the organic UV-filter octocrylene: a laboratory study.

Kenn Zoubert¹, Ella Dandouva^{1,2,3*}, Mari Thiemann¹, Taisi Ntassans¹, Boryana Ivanova¹, Luc Pletters¹, Liesbeth Gillman¹, Sara Iljuzina¹, Wim De Boegart¹, Julien Lambert^{1,2}, An Goossens¹, and Olivier Aerts^{1,2}.

Principales causes de photoallergies de contact

Médicaments	Ketoprofène ++ Etofenamate* Autres AINS (rares): piroxicam, diclofenac Phénothiazines (Phenergan®, Neuripiège**)
Antiseptiques topiques	Rare (fentichlor, Chlorhexidine, salicylanilides, cloquinoil)
Végétaux	Plantes contenant des lactones sesquiterpéniques : frullania, composées, lichen
Parfums	Musk ambret, baume du Pérou
Filtre solaires	Oxybenzone (= benzophenone 3) ++ Octocrylène

*Non disponible en France
**Retiré du marché en 2007

Beani, EMC 2015

Principales causes de photoallergies systémiques

Médicaments	AINS: piroxicam, ketoprofène, diclofénac Antibiotiques: sulfamides, Fenofibrate Psychotropes: BZD, carbamazépine, tricyclique Ribavirine IEC,IPP
-------------	---

Beani, EMC 2015

Photoallergie systémique au PIROXICAM chez une patiente de 38 ans

Photoallergie ≠ Phototoxicité

<p>Photoallergie Chez sujets sensibilisés uniquement Débordent zone exposée Éruption oedémateuse, eczématiforme Délai: 5-21j ou 24h</p> <p style="border: 1px solid red; padding: 2px; display: inline-block;">Rôle de l'immunité (type IV)</p>	<p>Phototoxicité: Tous individus Zone exposée uniquement Érythème, œdème, ± bulles Quelques heures post exposition</p> <p style="border: 1px solid red; padding: 2px; display: inline-block;">Rôle du médicament + UV</p>
--	--

Photos F.Berard

<p style="background-color: white; color: red; text-align: center; font-weight: bold;">Photoallergie FELDENE</p> <p style="font-size: x-small; color: red;">Collection JJ Peyron</p>	<p style="background-color: white; color: red; text-align: center; font-weight: bold;">Phototoxicité au FELDENE</p>
--	---

Principales causes de phototoxicité

Médicaments	AINS Antibiotiques: Cyclines, quinolones, variconazole, ceftazidime Psychotropes: phenothiazine, carbamazépine Statines Amiodarone Psoralène Sartans, IEC Thiazidiques
Traitement anticancéreux	5FU, viblastine, doxorubicine, Hydreia®... Vemurafenib
Aliments	Celeri
Parfum	Psoralène
Végétaux	furocoumarine

Beani, EMC 2015

Phototoxicité à l'erlotinib (TARCEVA®) chez une patiente de 78 ans traitée pour adénocarcinome bronchique métastatique

Explorations allergologiques:

- DEM UVB abaissée sous traitement
- DEM UVB normalisée si arrêt du traitement

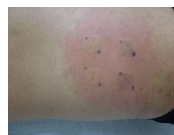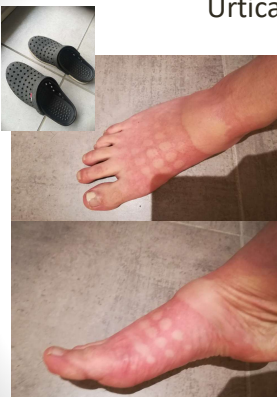Autres photodermatoses

L'urticaire solaire

- Urticaire physique déclenchée par la lumière
- Rare chez l'enfant, prédominance féminine, ++ entre 20 et 40 ans
- Eruption immédiate après expo UV (<15min), disparition rapide (qqmin à qq heure). ++ après expo sur les zones habituellement couvertes
- Sensation de brûlure ou prurit
- Toutes les longueurs d'onde peuvent être concernées des UVC au visible...!
- Diagnostic: reproduction des lésions d'urticaires après expo UVA, UVB, lumière visible → détermination du spectre d'action et de la DUM
- Traitement: Photoprotection, antihistaminique, Photothérapie (protocole de desensibilisation), Xolair® (hors AMM)

Adamski, Annal Dermatol, 2012

Urticaire solaire

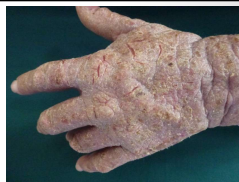

Reproduction papules d'urticaire après exposition UVA 1 des 5 J/cm2

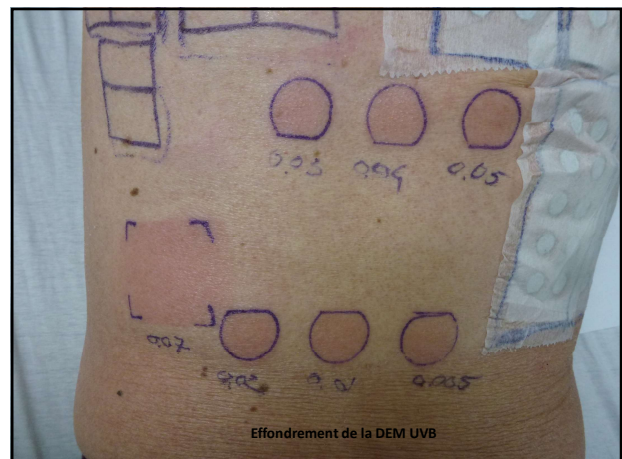
Dermatite actinique chronique

- Photodermatose rare, à prédominance masculine, survenant généralement après 50 ans
- Travailleurs extérieurs +++ (jardiniers)
- Association fréquente avec allergies et photoallergies de contact (lactones sesquiterpéniques, parfum, colophane, filtres chimiques...)
- **Clinique:** au début eczéma subaigu photodistribué, l'été
- Avec le temps: chronicisation, débordement des zones photoexposées, persistance l'hiver, lichenification → facies leonien
- **Histo:** au début → eczématiforme, stade avancé → pseudolymphome
- **Diagnostic sur tests photobiologiques** → **effondrement de la DEM UVB (100%) +/- UVA (90%)**
- **Traitement:** photoprotection rigoureuse (vestimentaire), tacrolimus, photothérapie, azathioprine

Beani, EMC 2015



DAC chez un patient de 70 ans (jardinage ++) → Diagnostic établi 30 ans après les 1^{er} symptômes



Effondrement de la DEM UVB



Les Lucites idiopathiques

- Lucite polymorphe/ Lucite estivale et hivernale bénigne = **Polymorphous Light Eruption**
- **Epidémiologie:**
 - Fréquent: 18% des Européens
 - ++ si phototype clair et sexe féminin.
 - Enfant et Adulte. ++<30 ans
- **Clinique:**
 - Eruption papuleuse +/- vésiculeuse des zones photoexposées
 - Survenue retardée par rapport à l'exposition (qq heures à qq jours). Durée 1 à 10 jours. Regression sans cicatrice
 - Apparition au printemps. Evolution « decrescendo » jusqu'à l'automne
- **Histologie:** spongiose focale, acanthose, foyers de parakeratose, vacuolisation de la basale
- **Diagnostic :**
 - clinique dans les formes typiques
 - Explorations photobiologiques dans les formes atypiques: phototests UVA et/ou UVB + (reproduction des lésions)
- **Traitements:** photoprotection, caroténoïdes, APS, phototherapie

Beani, EMC 2015

Lucite polymorphe chez une patiente de 36 ans

Phototest UVB: reproduction des lésions à la lecture à 96h

Spectre des Lucites idiopathiques

Forme bénigne	Forme sévère	
Lucite estivale bénigne	Lucite Polymorphe	Lupus érythémateux
Diagnostic clinique	Explorations photobiologiques	
	Phototest + Reproduction des lésions à 96h	Phototest + Erythème de persistance prolongée ++ AAN +/-

Lucites estivales bénignes

Phototests négatifs

Photo JC Beani

Photo PPralong

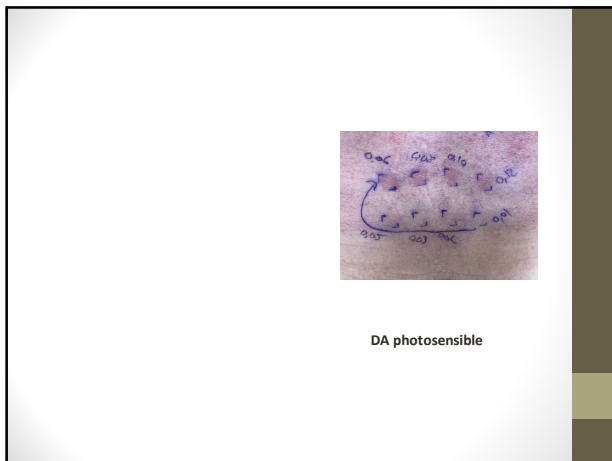Autres photodermatoses

Eruption printanière juvénile

Hydroa vacciniforme

Photo PPralong

Photo JC Beani



Contribution of Phototesting in diagnosis of photodermatoses: retrospective study of 100 cases
 Pralong P., Ciszynski M., Moncourier M., Beani JC, Charles J, Leccia MT
Submitted in Photodermatology, Photoimmunology and Photomedicine

Etude rétrospective de 100 cas d'explorations photobiologiques entre 2014 et 2018

Population: sexe ratio: 0,7, âge médian 46 ans (8-89 ans)

Délai entre 1^{er} symptôme et tests photobiologiques: 7,5 ans

60% des cas: photodermatose diagnostiquée
 13% des cas: photodermatose éliminée
 27% des cas: diagnostic indéterminé

